Daniela Truffer @ “Fachtag Intersexualität”, Hannover 26.11.2014

“Von jetzt an gibt es mehr als Frauen und Männer ...”

Zwischengeschlecht.org

cc 2014 Daniela Truffer, Markus Bauer / Zwischengeschlecht.org

“Fachtag Intersexualität”, Hannover 26.11.2014

Veranstalter_innen: Stiftung Leben & Umwelt / Heinrich-Böll-Stiftung Niedersachsen | Frauen- und MädchenGesundheitsZentrum Hannover e.V. | Referat für Frauen und Gleichstellung der Landeshauptstadt Hannover | AnsprechpartnerInnen für Lesben und Schwule der Landeshauptstadt Hannover | u.a.

https://calendar.boell.de/de/event/von-jetzt-gibt-es-mehr-als-frauen-und-maenner
https://calendar.boell.de/sites/default/files/slu-intersexualitaet-web.pdf

Input von Daniela Truffer (Zwischengeschlecht.org)

Medizinische Zurschaustellung

Bild: Carlos Lagos Garcia, “Las deformidades de la sexualidad humana”, Argentinien 1925

Sehr geehrte Damen und Herren
Liebe Mitzwitter, sehr geehrte Anwesende

um zu veranschaulichen, worum es mir heute geht, möchte ich zunächst kurz aus meiner Geschichte erzählen:

Ich kam 1965 mit einem schweren Herzfehler und uneindeutigen Genitalien auf die Welt.
Die Ärzte konnten nicht sagen, ob ich ein Junge oder ein Mädchen bin.
Im Alter von 2 1/2 Monaten fanden sie Hoden im Bauchraum und ich wurde kastriert.
Meinen Eltern haben sie die Kastration verheimlicht.

DANIELA TRUFFER, BOTSCHAFTERIN FÜR DIE RECHTE DER INTERSEXUELLEN

Zwitter wie sie sollen nicht «zurecht gestutzt» werden

Daniela Truffer wurde als Zwitter geboren und zum Mädchen umoperiert. Heute kämpft sie für das Recht zwischengeschlechtlicher Menschen auf Selbstbestimmung.

Von **Christine D'Anna-Huber**

Gestern hat Daniela Truffer mit einem Grüppchen Gleichgesinnter vor dem Berner Inselspital protestiert. Es ist der Ort, wo ihr Leben kaputtgemacht wurde, wie sie sagt. Dort habe man sie «zurechtgestutzt» und «zur Frau umgebastelt». Gegen solche Zwangsoperationen richtet sich die Aktion der Menschenrechtsgruppe Zwischengeschlecht.org. Sie will die Öffentlichkeit über die Langzeitfolgen solcher Eingriffe aufklären: Dass solche Operationen lebenslängliche, die Gesundheit schädigende Hormonersatz-Therapien notwendig machen. Dass sie das sexuelle Empfinden der Betroffenen vermindern oder gänzlich zerstören. Und dass sie nach Meinung namhafter Experten ethische Grundsätze verletzen und auch strafrechtlich nicht haltbar sind.

«Kastriert hat man mich»

Daniela Truffer ist ein Zwitter, ein Hermaphrodit, eine Intersexuelle. Zwitter ist der Ausdruck, den sie bevorzugt. Weil er direkt und ehrlich ist. Nach Jahrzehnten von Schmerz und Scham hat sie sich dazu durchgerungen, «die elende Last der Lüge» nicht länger auf sich zu nehmen, sondern die Dinge beim Namen zu nennen. So hat Truffer die Selbsthilfeorganisation Zwischengeschlecht.org mitbegründet.

Und sie erzählt ihre Geschichte: Wie sie 1965 ohne «eindeutige Geschlechtsmerkmale» geboren wird – mit einem männlichen Chromosomensatz, einem Mikropenis und einem wenig ausgebildeten Ho-

sprochen werden darf. Zu Hause nicht und erst recht nicht vor Aussenstehenden.

Die Ärzte speisen die Familie mit Halbwahrheiten ab. Die erste Operation wird mit «verkümmerten Eierstöcken» erklärt, die entfernt werden mussten. Mit den fehlenden Eierstöcken wird später begründet, dass das Mädchen ab 12 Jahren Hormone schlucken muss. Als Daniela im Auftrag der Mutter es einmal wagt, den Hausarzt zu fragen, ob die Entfernung der Eierstöcke wirklich nötig gewesen sei, schleudert der ihr an den Kopf, es seien ihr ja die Hoden wegoperiert worden, und stürmt aus dem Raum. In der Krankenakte, die er liegen lässt, sieht Daniela erstmals schwarz auf weiss bestätigt, was sie längst vermutet hat: «Pseudohermaphroditismus masculinus», steht da. Abartig ist sie also. Abnormal. Wertlos.

Im Internet entdeckt Truffer, dass sie mit ihrem Leid nicht allein ist. Dass einer von rund 2000 Menschen intersexuell geboren wird – in der Schweiz sind es pro Jahr um die 40. Dass ein Drittel der Betroffenen Selbstmord begeht. Dass es Zwitter-Selbsthilfegruppen gibt. Sie fängt eine Psychoanalyse an und findet aus ihrer selbstzerstörerischen Scham heraus. Sie verliebt sich, lernt, «aussen hübsch und unauffällig, nur innen ruiniert», einen Mann kennen, der sie als Frau sieht, aber auch als Zwitter akzeptiert.

Vielleicht wäre sie Vater geworden

Nie wird sie wissen, wie es gewesen wäre, mit dem Körper zu leben, der ihr genommen wurde. Wie sie wäre, wäre sie nicht als Mädchen sozialisiert worden und nicht jahrelang hätte weibliche Hormone schlucken müssen. Grösser wahrscheinlich, muskulöser, kantiger, männlicher. Vielleicht wäre die Spermaproduktion genügend gross gewesen, damit das Zwitterwesen, das sie einst war, Vater geworden wäre. Es sind Möglichkeiten, die man ihr vorenthalten hat. Und die Wut darüber gibt ihr die Kraft, dafür zu kämpfen, dass in Zukunft kein Zwitter ohne seine Einwilligung operiert wird. Es ist kein vergebli-

Einer der Ärzte meinte, die Kastration sei ein Fehler gewesen und ich sei eigentlich ein Junge mit einer Hypospadie, aber jetzt müsse man halt “auf diesem Wege fortfahren und aus dem kleinen Patienten ein Mädchen machen”.

Mit Sieben kam die Genitaloperation. Mein Mikropenis wurde zu einer laut Krankenakte "sehr kleinen Klitoris" verkürzt.

Medizinische Zurschaustellung

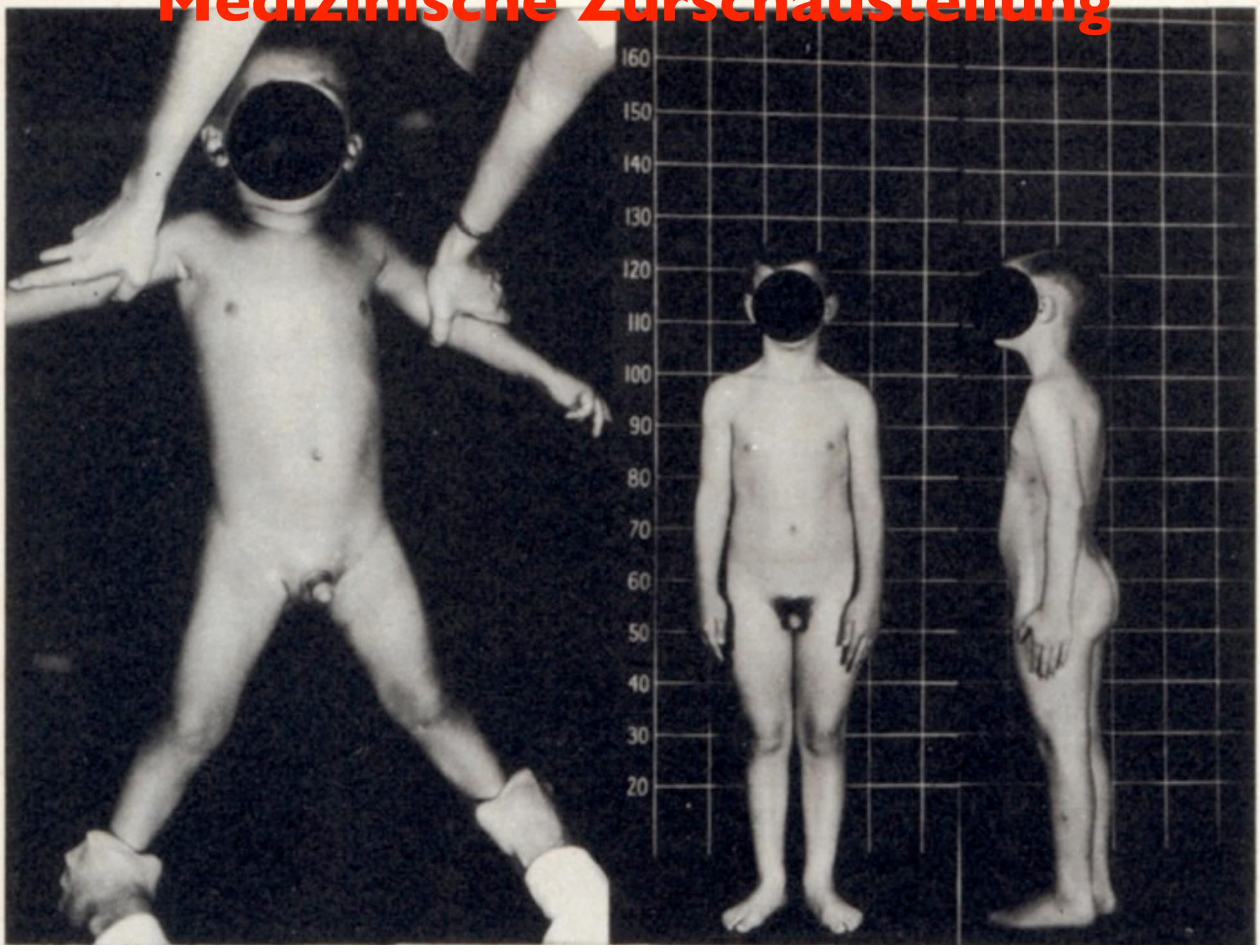

Bild: John Money, “Körperlich-sexuelle Fehlentwicklungen”, Baltimore 1969

Ich verbrachte viel Zeit bei Ärzten und in Krankenhäusern.
Sie schauten mir immer zwischen die Beine,
steckten Finger und Nadeln in meine Harnröhrenöffnung,
ich hatte viele schlimme Entzündungen.



Der unsichtbare „Drachenschwanz“ (Trotz „Genitalkorrektur“)

Ich war immer allein damit und konnte mit niemanden reden, musste mich immer verstecken, hatte immer Angst, jemand würde herausfinden, dass etwas nicht stimmte.

Ich fühlte mich wie jemand, der etwas ganz schlimmes getan hat, und der dankbar sein muss, dass man ihn überhaupt leben lässt.

Ausgabe Aare, AZA 3321 Schönbühl-Shoppyland. Psdg DP AG Ent. bez. A 44631.

MIGROS MAGAZIN

www.migrosmagazin.ch, vormals WIR BRÜCKENBAUER

Nr. 41, 6. Oktober 2008

Die Erleuchtung
Die Migros will nur noch energiesparende Lampen verkaufen. > 35

Die Entspannung
Mit Actilife-Produkten fit und gesund durch die kalte Jahreszeit. > 44

Gierige Strombarone
Simonetta Sommaruga kämpft gegen Strompreis-Wucher. > 10

Stahl und Spareribs
Eisenplastiker Markus Graf schwört auf saftig grillierte Schweinsrippchen. > 72

Adieu Beromünster!
Moderatorin Anna Maier interviewt eine Radio-Legende. > 22

Zwischen den Geschlechtern

Daniela Truffer war ein Zwitter. Die Chirurgen machten aus ihr eine Frau. Damit nahm das Leiden seinen Anfang. > 17

Bilder Esther Michel, Siggi Bucher, Marco Zanoni, Daniel Aeschlimann

Adressänderungen am Postschalter melden oder dem regionalen Mitgliederdienst: Tel. 058 565 84 01
E-Mail: dienstleistungen@gmaare.migros.ch

Als ich zwölf war, musste ich weibliche Hormone nehmen, damit ich mich zur Frau entwickle. Ich hatte immer Wallungen und Depressionen.

Erst als ich Mitte Zwanzig war, meinte meine Frauenärztin, ich hätte zu wenig Hormone und verschrieb mir eine höhere Dosis.

Mit Vierzehn beauftragte mich meine Mutter wieder einmal, den Hausarzt zu fragen, warum man mir die Eierstöcke hatte entfernen müssen.

Dieser wurde wütend, herrschte mich an: Das waren keine Eierstöcke, das waren Hoden! und lief hinaus.

Ich warf einen Blick auf die Krankenakte, die auf dem Tisch lag, und las: “pseudo hermaphroditismus masculinus”. Ich konnte mit niemandem darüber reden.



Mit Achtzehn habe ich mir eine Scheide machen lassen,
weil der Arzt meinte, ich würde sonst keinen Freund finden.

Ich habe Jahrzehnte lang versucht, normal zu leben,
nach aussen war alles gut, Freund, Job, Studium,
aber psychisch ging es mir immer schlechter.

1999 mit 35 Jahren begann ich eine Psychoanalyse, die 10 Jahre dauerte,
ohne die wäre ich heute nicht mehr da.
Einen Drittel der Kosten musste ich selber bezahlen.

Der Bund

Frauen, Männer und Intersexuelle

Tabuthema Intersexualität: Jährlich kommen in der Schweiz etwa 15 Kinder mit uneindeutigem Geschlecht zur Welt

Gehts um das Geschlecht, kennt das menschliche Denken nur zwei Kategorien: Mann und Frau. Die Biologie kennt aber auch das Dazwischen. Intersexuelle wurden früher meist zu Mädchen operiert. Dies sei noch heute so, sagt die Betroffene Daniela Truffer. Anderer Meinung ist Primus Mullis vom Berner Inselspital.

PASCALE HOFMEIER

Wird ein Kind geboren, lautet die erste Frage: Mädchen oder Bube? Doch manchmal antwortet der Arzt mit: Ich weiss es nicht. Weder eindeutig männlich noch eindeutig weiblich. Die Medizin geht davon aus, dass eines von 5000 Babys zwischen den Geschlechtern, intersexuell, geboren wird. Andere Quellen sprechen von einem auf 1000.

«Nach der Geburt eine Intersexuellen Kindes sind die Eltern verunsichert», sagt Primus Mullis. Er ist Kinderarzt für Hormonerkrankungen und Spezialist für Störungen in der Geschlechtsentwicklung. Der Endokrinologe behandelt am Berner Inselspital rund 40 bis 50 intersexuelle Kinder. «Viele Eltern plagen Schuldgefühle.» Intersexualität hat meist eine genetische Ursache, «das Bedeutet, dass die Eltern Träger sind.» Und viele der Eltern hätten «das dringende Bedürfnis, Normalität herzustellen».

Aus dem genetischen Mann...

Ein verheerender Wunsch, dem früher mit der Maxime abschneiden ist einfacher als Ansetzen nachgekommen wurde. Was passiert, wenn diese vermeintliche Normalität hergestellt wird, zeigt der Leidensweg von Daniela Truffer: Sie hat xy-Chromosomen, ist also genetisch Mann. Die Ursache ist, dass sie eine verringerte Knochendichte und damit brüchigere Knochen hat.

... eine «richtige» Frau

Es folgten unzählige Untersuchungen und mit sieben Jahren die nächste Operation. «Damals haben sie mir mein Genital verkleinert.» Der Mikropenis wurde zur Klitoris. Ob sie das wollte, hat niemand gefragt. Auch ihre Eltern nicht. Auszüge aus der Krankenakte von damals lassen die traumatischen Folgen der Erfahrung erahnen: «Kind zeigt die Zeichen des Schocks» und die Wundversorgung wurde mit der Massnahme «nachts beide Hände anbinden» unterstützt.

In der Pubertät entschloss sie sich, mit einer weiteren Operation eine «richtige» Frau zu werden. «Mit 18 Jahren hat man mir eine Vagina gemacht.» Die sexuelle Empfindsamkeit blieb ihr erhalten. Auch die Schmach, die andere Intersexuelle berichten: Von Scharen von Medizinstudenten begafft zu werden. zu haben blieb ihr erhalten. «Ich hatte Glück. Viele haben ein völlig gestörtes Verhältnis zu ihrem Körper.»

Und sie? Als was fühlt sie sich? «Als Zwitter. Solange ich versuchte eine Frau zu sein, habe ich gelitten», antwortet Truffer. «Mir wurde von der Wiege an beigebracht, ich sei falsch. Abartig. Pfui.» Darüber gesprochen, dass sie anders war als ihre Schwester, wurde nicht. Sie habe als Kind immer die Phantasie gehabt, sie würde angespuckt, wenn es jemand rausfinden sollte.

Anderer Umgang

«Heute würden man es anders machen», sagt Primus Mullis. Seit er am Inselspital arbeite, seit 1991, seien keine Zwangskastrationen mehr durchgeführt worden. Manchmal werde er von Eltern intersexueller Kinder aufgefordert, den Nachwuchs «irgendwie normal» zu machen. «Ich handle mir viel Unmut

xander Grob auf Anfrage.

«Im Zweifelsfall ein Mädchen»

In seinem Studium hat Mullis noch den Grundsatz «im Zweifelsfall ein Mädchen» gelernt. Das damalige Menschenbild ging davon aus, dass Kinder als unbeschriebene Blätter zur Welt kommen und Geschlechtsrollen lediglich anerzogen sind. Der Einfluss der Biologie wurde vernachlässigt. «Seit Mitte der 80er-Jahre hat ein Umdenken statt gefunden», sagt Mullis. Zudem sei der Umgang mit Sexualität offener geworden. Die Annahme, dass alle Betroffenen darunter leiden, zwischen Mann und Frau zu stehen, ist aus seiner Sicht falsch: «Viele meiner ehmaligen Patientinnen und Patienten führen ein erfülltes Leben – auch in sexueller Hinsicht.»

Gegen den Vorwurf, noch immmer würden kosmetische Eingriffe an den Genitalien Neugeborerner vorgenommen, wehrt sich Mullis entschieden: «Es gibt keine Zwangsoperationen mehr.» Eine Ausnahme bestehe bei Mädchen mit einem adrenogenitalen Syndrom, einem Überschuss an männlichen Hormonen. Die oft vergrösserte Klitoris würde aufgrund des sozialen Stigmas verkleinert.

Mediziner versus Aktivistinnen

Dies lehnen die Aktivistinnen kategorisch ab und den Aussagen der der Ärzte glauben sie nicht. «Wir haben in unserer Selbsthilfegruppe etwa zehn xy-Kinder und die sind alle kastriert», sagt Daniela Truffer. Sie ist auch Präsidentin des Deutschen Vereins Intersexuelle Menschen und setzt sich für die Selbstbestimmung ein. «Ohne die Einwilligung des Kindes dürfen keine Operationen durchgeführt werden», sagt sie. In der Ungewissheit zu leben sei für Eltern und Kinder zwar schwierig, aber es gebe keine Alternative. «Intersexuelle Kinder sollen in dem Geschlecht aufwach-

Im gleichen Jahr fand ich via Internet Kontakt zu anderen Betroffenen
und bin an ein erstes Selbsthilfetreffen der XY-Frauen.

Der Kontakt mit anderen Betroffenen war für mich eine Riesenhilfe,
aber es hat mich auch erschüttert, dass heute immer noch gleich weiterverstümmelt wird.

«Ich bin ein einziges Flickwerk»

GESCHLECHT Im neuen Luzerner «Tatort» sorgt ein Zwitter für Diskussionen. Daniela Truffer (46) ist intersexuell – sie leidet noch heute an Genitaloperationen, die ohne ihre Einwilligung ausgeführt wurden.

ROBERT BOSSART
robert.bossart@luzernerzeitung.ch

Immer wiederkehrende Schmerzen, schwere Depressionen und das ständige Gefühl, dass etwas nicht stimmt «da unten»: So etwa könnte man das Leben von Daniela Truffer zusammenfassen. Ihr Problem ist nicht, dass sie als Mensch mit so genannt «uneindeutigen Genitalien» geboren worden ist, dass sie eine Intersexuelle, ein Zwitter, ist. Was ihr das Leben zur Hölle gemacht hat, sind die diversen Operationen an ihrem Unterleib. Ohne sie zu fragen, ohne sie zu informieren. Die gebürtige Walliserin spricht denn auch von «Zwangsoperationen». Wir sitzen in ihrer kleinen Einzimmerwohnung in Zürich, ihr Partner, mit dem sie seit fünf Jahren zusammen ist, ist mit dabei, und in einer Ecke liegt friedlich ihr Hund Baiba und schläft.

Grosse Narbe am Bauch

Weniger friedlich ist das, was Daniela Truffer zu erzählen hat. «Die Ärzte wussten nicht, ob sie mein Genital als eine zu grosse Klitoris oder einen Minipenis einstufen sollten. Sie stellten dann fest, dass ich Hoden im Bauch und einen männlichen Chromosomensatz hatte.» Mit zweieinhalb Monaten wurde Daniela Truffer operiert: Sie wurde kurzerhand kastriert. Noch heute hat sie am Bauch eine riesige Narbe dieses Eingriffs. «Sie

Intersexualität

DEFINITION rob. Normalerweise kommt ein Kind als Mädchen oder als Knabe auf die Welt. In seltenen Fällen kommt es vor, dass das Geschlecht nicht eindeutig zu bestimmen ist und der Genotyp (Erbsubstanz) nicht mit dem Phänotyp (Erscheinungsbild übereinstimmt – dass also die Chromosomen nicht zu den äusserlich sichtbaren Geschlechtsmerkmalen passen.

Es gibt verschiedenste Erscheinungsbilder: Manche weisen eine grosse Klitoris auf, die auch ein kleiner Penis sein kann, oder ein Hodensackähnliches Gebilde, bei dem nicht eindeutig zu sehen ist, ob es nicht auch eine Art Schamlippe sein könnte. Es gibt verschiedene Ursachen, die häufigste ist das Adrenogenitale Syndrom (AGS), eine Stoffwechselkrankheit, bei dem das ungeborene Mädchen hohen Dosen von männlichen Geschlechtshormonen ausgesetzt ist und sich deshalb die äusseren Geschlechtsmerkmale in die männliche Richtung entwickeln können.

schlecht.org» und gelangte an die Öffentlichkeit. Ihr Hauptanliegen: ein Verbot von genitalen Operationen ohne die Einwilligung des betroffenen Menschen. «Es sind rein kosmetische Eingriffe, die medizinisch nicht nötig sind», begründet sie. Den Einwand von Ärzteseite, dass man heute nicht mehr möglichst rasch chirurgisch ein Geschlecht zuordne, sondern sorgfältig prüfe, was sinnvoll sei, lässt sie nicht gelten. «Noch heute werden 90 Prozent dieser Kinder medizinisch nicht notwendigen, verstümmelnden Genitaloperationen ausge-

Schon damals fand ich, dass man etwas unternehmen muss. Ich wurde Erst-Kontakterin bei den XY-Frauen und gründete mit einer Mitstreiterin eine Schweizer Selbsthilfegruppe.

2007 gründete ich den Weblog Zwischengeschlecht.info.
Christiane Völling hatte ihren ehemaligen Chirurgen verklagt.
Zum ersten Prozesstag meldete ich zum ersten Mal in meinem Leben einen friedlichen Protest an.

2008 war ich ein Jahr lang 1. Vorsitzende von Intersexuelle Menschen e.V.
Seit 2009 setze ich mich mit der Menschenrechtsgruppe Zwischengeschlecht.org für ein Verbot von kosmetischen Genitaloperationen und Hormonzwangsbehandlungen an Intersex-Kindern ein.

Wir demonstrieren friedlich vor Kinderkliniken und Medizinerkongressen, überreichen Offene Briefe ...

Kinder im OP zu Mädchen gemacht: Regierung muss Stellung beziehen

Ein Neugeborenes, das weder Junge noch Mädchen ist, wird in Zürich meist operativ zum Mädchen gemacht. Das sagen Betroffene. Jetzt muss der Regierungsrat erstmals sagen, wie er sich zu den Eingriffen stellt.

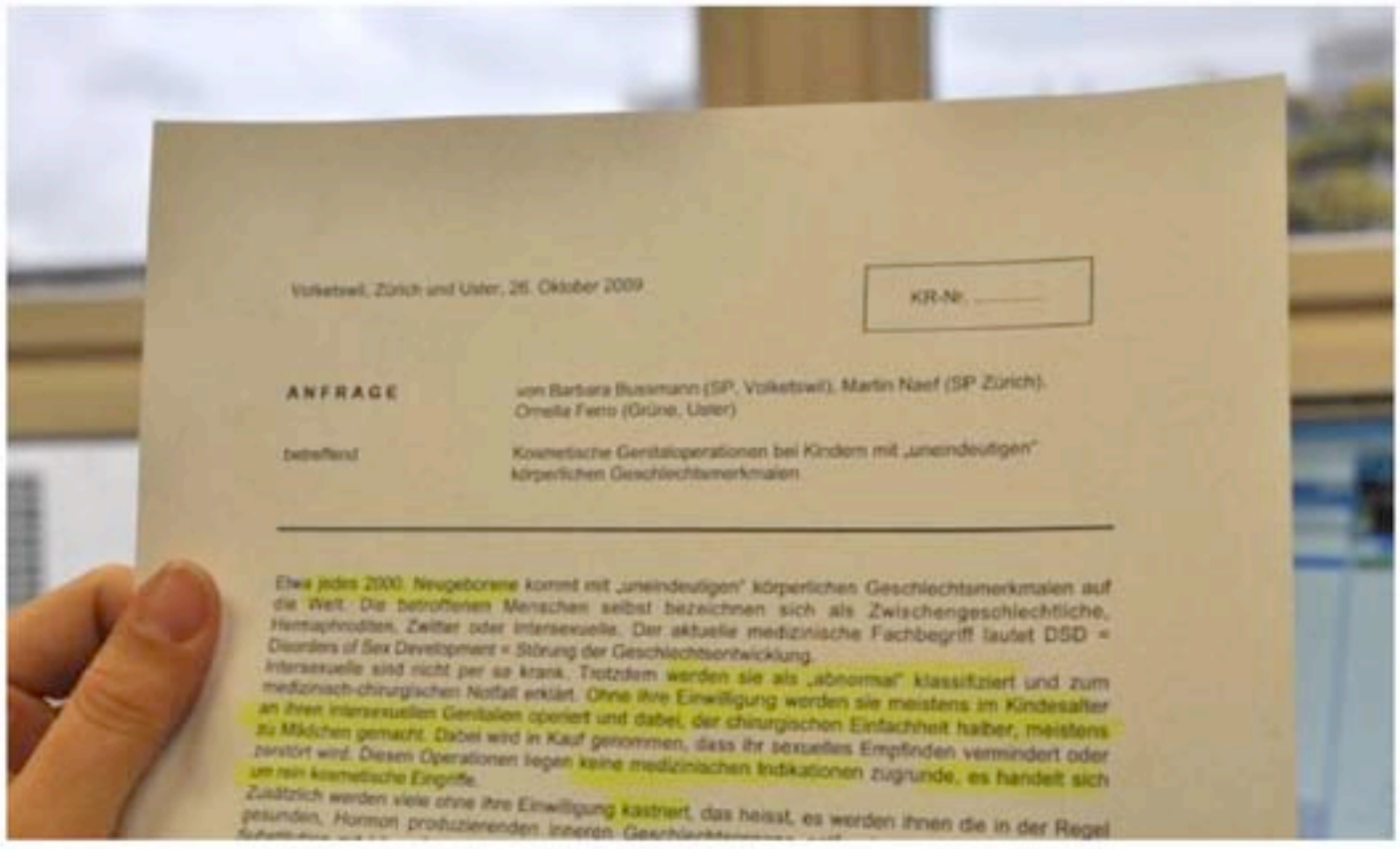

Volketswil, Zürich und Uster, 26. Oktober 2009

KR-Nr. _____

ANFRAGE

von Barbara Bussmann (SP, Volketswil), Martin Naef (SP Zürich), Ornella Ferro (Grüne, Uster)

betreffend

Kosmetische Genitaloperationen bei Kindern mit „uneindeutigen" körperlichen Geschlechtsmerkmalen

---

Etwa jedes 2000. Neugeborene kommt mit „uneindeutigen" körperlichen Geschlechtsmerkmalen auf die Welt. Die betroffenen Menschen selbst bezeichnen sich als Zwischengeschlechtliche, Hermaphroditen, Zwitter oder Intersexuelle. Der aktuelle medizinische Fachbegriff lautet DSD = Disorders of Sex Development = Störung der Geschlechtsentwicklung.

Intersexuelle sind nicht per se krank. Trotzdem werden sie als „abnormal" klassifiziert und zum medizinisch-chirurgischen Notfall erklärt. Ohne ihre Einwilligung werden sie meistens im Kindesalter an ihren intersexuellen Genitalien operiert und dabei, der chirurgischen Einfachheit halber, meistens zu Mädchen gemacht. Dabei wird in Kauf genommen, dass ihr sexuelles Empfinden vermindert oder zerstört wird. Diesen Operationen liegen keine medizinischen Indikationen zugrunde, es handelt sich um rein kosmetische Eingriffe.

Zusätzlich werden viele ohne ihre Einwilligung kastriert, das heisst, es werden ihnen die in der Regel gesunden, Hormon produzierenden inneren Geschlechtsorgane auf

Depression, Fettleibigkeit, Verlust der Libido: Das sind die Folgen von Kastrationen von Intersexuellen Menschen.

Von Felix Schindler
Redaktor Inland

Sie selbst bezeichnen sich als Zwischengeschlechtliche, Intersexuelle oder Zwitter: Menschen, die weder als Junge

schreiben Zuarbeiten für parlamentarische Anfragen, ...

wir beraten u.a. den Deutschen Ethikrat, die Schweizerische Nationale Ethikkommission, die WHO, ...

wir schreiben Berichte für den UN-Kinderrechtsausschuss, den UN-Menschenrechtsrat, den UN-Menschenrechtsausschuss ...

August 28, 2009 - 4:42 PM

Le combat des hermaphrodites contre les opérations forcées

Daniela Truffer lors d'une manifestation devant l'hôpital universitaire de Berne. (Keystone)

Ils sont nés avec des attributs sexuels à la fois masculins et féminins. Ils (elles?), ce sont les hermaphrodites, des personnes à qui l'on fait subir dès le plus jeune âge des opérations pour «corriger» cette anomalie. Une situation que dénonce Daniela Truffer.

«C'est un garçon!», «C'est une fille!»: l'exclamation post-natale qui fait le bonheur de tous les parents. Mais que se passe-t-il lorsque la vie ne se conforme pas aux traditionnelles cartes de voeux et que l'accouchement se transforme en une énigme insoluble?

Daniela Truffer est venue au monde hermaphrodite. Les médecins, eux, ont décidé d'en faire une femme. Cette Zurichoise de 44 ans milite contre les opérations forcées et les traitements hormonaux infligés aux enfants nés avec des organes sexuels indéterminés.

RELATED STORIES

29.10.2004
Craintes et espoirs autour des cellules souches

08.11.2008
La transsexualité s'invite en

und informieren über das andauernde Unrecht der Intersex-Genitalverstümmelungen, wie sie immer noch in Kinderkliniken praktiziert werden.

Das dritte Geschlecht

Von morgen an gibt es nicht mehr nur Männer und Frauen in Deutschland: Ein neues Gesetz berücksichtigt Intersexuelle

Von Nina May

aniela Truffer merkte schon twas mit ihr nicht stimmte. ste sie sich vor Ärzten auszie- rde begutachtet, kategorisiert wieder operiert. „Schritt für nan eine Frau aus mir gebas- . Die 48-Jährige kam mit un- Geschlecht zur Welt. Ihren e das zunächst verheimlicht. Herzfehlers blieb sie in der hr mit zweieinhalb Monaten h liegenden Hoden entfernt ffer erfuhr das erst Jahre spä- von, dass die Ärzte sich über s Geschlecht stritten und eini- en die getroffene Wahl für ei- ielten. „Mit sieben Jahren ha- mein zwittriges Genital auf e zurechtgestutzt."

n an wird es in Deutschland und Frau nun ganz offiziell es, ein unbestimmtes Ge- en. Die Bundesregierung hat chende Änderung des Perso- schlechtes im Mai verab- lang waren Intersexuelle ver- für „Mann" oder „Frau" zu Anders als Transsexuelle, nem Geschlecht zugeordnet anderen zugehörig rsexuellen das Ge- eutig. Bei Betroffenen, ter" od ern t wurden n s osomen zeige r an der Anat der V enh ne Mu e, der tela e sie ei ben au t. W angleichenden Operationen" vierigen Hormontherapien ndelt. Inzwischen gehen die e da behutsamer vor.

ellem medizinischen Stand us Truffer vermutlich einen ht. Bis heut sie Schmer- große Narb dem Bauch. f der Seel arbt binge- r c n wird, n sse r n, damit Körp risst sich d f in di

ippen und die weichen Ge- betrachtet, wenn man ihre ne hört, käme man nicht auf niela Truffer könnte nicht als lt gekommen sein. Die Züri- einer der wenigen intersex-

„Ich bin ein Flickwerk der Medizin": Daniela Truffer wurde als Kind zum Mädchen operiert.

schlechtlichen Menschen, die über ihr Schicksal sprechen. Zu groß sind die Scham und die Tabuisierung in der Gesellschaft. Doch auf der Website der von ihr mitbegründeten Menschenrechtsgruppe Zwischengeschlecht.org steht ein Zitat von Ingeborg Bachmann: „Die Wahrheit ist d enschen zumutbar." Truffer und ihre tivisten egen demo ie- vor Kliniken, n ch Zwi- n a ngl r ständige Be- n di und Schweiz ik- mmis gung mit de genen Schicksal Jeder lich ritt ist fü ffer re ter a unden auf. Neu- ine Mu e, der tela lich, ortp Mailand, brach e sie ei ben au t. W Truffer plötzlich in Tränen aus.

Mitschülerinnen sie fragten, ob sie schon die Regel bekäme, schwieg sie. Später kaufte sie Tampons, um auf Nachfragen vorbereitet zu sein. „Wenn man sich die ganze Zeit versteckt, lebt man gar nicht richtig. Wer zeitlebens eine Rolle spielt, weiß irgendwann selbst nicht mehr, wer er ist", sagt sie. Die Angst, entlarvt zu werden, führte zu Paranoia. Ich bildete n n n ner zu- n n n n n n als n n entt ffer n s Bed s, als n n s Fra e leid t un- ter der Sozialisation als Mädchen, sondern darunter, dass man sie ohne Einwilligung operiert hat. „Ich bin ein Flickwerk der Medizin", sagt sie. Truffer kennt nur wenige intergeschlechtliche Menschen, die nicht operiert sind. Denen gehe es besser, sagt sie. Sie wünscht sich, man hätte ihr die Wahl gelassen. Die Frage, wie ihr Leben hätte sein können, geht ihr nicht aus dem Kopf. „Ich hatte nie die Chance, eine Geschlechtsidentität zu entwickeln." Die Ärzte legten ihr und den Eltern ein Schweigegelübde auf. Sie müsse alles verheimlichen, um nicht ausgegrenzt zu werden. Mit ihren Eltern konnte sie erst vor Kurzem über das Thema sprechen. Vorher galt sie immer nur als „Mädchen mit einem kleinen Problem". Das Schweigen hat sie inzwischen gebrochen. Die Scham bleibt.

Der Auslöser, aus der Deckung zu gehen, war 2007 ein Kölner Prozess, in dem eine als Kind operierte Intersexuelle erfolgreich ihren Chirurgen verklagte. Truffer begann, ihre Geschichte zu erzählen. „Als sie mich in den Nachrichten sahen, fielen Freunde und Verwandte aus allen Wolken, die hatten keine Ahnung", erinnert sie sich. Mit Genugtuung in der Stimme fährt sie fort: „Die Ärzte behielten nicht recht. Die allermeisten Reaktionen waren verständnisvoll." Bis auf eine: Ihrem Arbeitgeber gefiel es nicht, dass Truffer in der Öffentlichkeit über intime Dinge sprach. Ihr wurde gekündigt. „Das hat mich sehr getroffen. Erst wird man kaputtoperiert und angelogen, und wenn man sich dann nach Jahrzehnten traut, das Schweigen zu brechen, kriegt man eins auf Deckel."

Bei der Arbeit kretärin, ih upte me ch Zwi- s g, ständige Be- s gung mit de genen Schicksal re ter a unden auf. Neu- lich, ortp Mailand, brach Truffer plötzlich in Tränen aus.

Sie habe in gewisser Weise noch Glück gehabt, sagt sie: Im Gegensatz zu vielen Schicksalsgenossen seien ihr sexuelle Empfindungen geblieben. Ihr Lebensgefährte Markus Bauer steht ihr bei der Arbeit die Menschenrechtsgruppe bei. Nach n zweiten Date hatte Truffer ihm eine Mail mit einem Zeitungsartikel über ihr n ge n: „Da ich n n n n n n

Zwitter in der westlichen Kulturgeschichte:

Antike

- in der Mythologie verehrt

vs.

- im realen Leben wohl oft getötet

In der Antike war Kindstötung an der Tagesordnung, nicht nur für Zwitter, doch waren diese wohl besonders gefährdet.
Aus der römischen Zeit gibt es Berichte, dass sie als schlechtes Vorzeichen betrachtet und rituell getötet wurden.

Aber immerhin war ihre Existenz öffentlich bekannt und unumstritten.

Mittelalter und Neuzeit

- hohes Risiko als Opfer von Kindesmord getötet zu werden

ABER – überlebende Zwitter hatten es besser als heute:

- juristisch anerkannt

- hatten als einzige Menschen das **Privileg**, selbst entscheiden zu dürfen, ob sie als Mann oder Frau leben wollten ("Geschlechtseid" vor Volljährigkeit)

Im wie wir es nennen finsteren Mittelalter waren Zwitter juristisch anerkannt.
Zunächst bestimmten die Eltern über ihr Geschlecht.
Danach hatten sie als einzige das Privileg, per Geschlechtseid selbst entscheiden zu können, ob sie als Mann oder Frau leben wollen.

Diese pragmatische Regelung ist dem letztes Jahr vom Bundestag verabschiedeten Personenstandsmurks § 22(3) PStG um Lichtjahre voraus:
In Deutschland ist es Eltern eines „uneindeutigen Kindes" untersagt, ein Geschlecht eintragen zu lassen.
Gleichzeitig schreibt die dazugehörige Verwaltungsvorschrift der Medizin ausdrücklich die alleinige Entscheidungsgewalt zu.
Dies kommt einem Zwangsouting gleich und verstärkt den Druck auf Eltern, ihr Kind operieren zu lassen.

Moderne

- ab 19. Jh im Visier der Mediziner
- Mediziner behaupten anhand der Keimdrüsen (Gonaden) das “wahre Geschlecht” bestimmen zu können
- die allermeisten Zwitter werden zu “Scheinzwittern” wegerklärt (“Pseudohermaphroditen”)
- nur sehr wenige “übrigbleibende” “echte” Hermaphroditen
- Preussisches Landrecht mit Zwitterparagraph und Geschlechtseid, **BGB 1900: Ende rechtliche Selbstbestimmung**

Zurück zur Geschichte: Ab dem 19. Jahrhundert wurde den Zwittern ihr Selbstbestimmungsrecht Stück für Stück entzogen und an die Medizin übergeben,
welche die allermeisten von ihnen als unechte oder Scheinzwitter deklassierte.

Das Preussische Landrecht war das letzte, das noch einen Zwitterparagraphen enthielt.
Nach 1900 hörten die Zwitter offiziell zu existieren auf.

Lawson Wilkins, Baltimore 1950: Beginn der systematischen Auslöschung

Medizinische Zurschaustellung

CONGENITAL ADRENAL HYPERPLASIA—FEMALE PSEUDOHERMAPHRODITISM

Normal age 9 yrs.	A: Age 2 yrs. 11 mos. Ht. age 4-3 Bone age 6-0 17-KS: 2 yrs. 9-12 mg/d. 3 yrs. 15-25 mg/d. Pubic hair appeared at 20 mos. Small urogenital sinus. Siblings: 1. ♀ pseudohermaphrodite. 2. Female—normal. 3. ♂—macrogenitosomia 4. ♂—macrogenitosomia Clitoris amputated. Raised as girl. (H.L.H. A59183)	B: Age 4 yrs., 2 mos. Ht. age 5-0 Bone age 7-6 17-KS: 16-22 mg/d. No sexual hair. Urogenital sinus non-communicating. Raised as boy. Plastic operations on hypospadic penis and scrotum. (H.L.H. A52394)	C: Age 4 yrs., 5 mos. Ht. age 7-0 Bone age 11-0 17-KS: 17-22 mg/d. Pubic hair at 2½ yrs. Small urogenital sinus. Raised as girl. Clitoris excised. (H.L.H. A47544)	D: Age 9 yrs. Ht. age 14-6 Bone age 15-0 17-KS: 14-22 mg/d. Pubic hair at 4½ yrs. Axillary hair at 8 yrs. Large urogenital sinus. Raised as girl. Clitoris excised. (H.L.H. A26544)

Patients all had enlarged phallus, urogenital sinus and absent vagina at birth. Patient B had been mistaken for a boy and raised as such.

NOTE the excessive somatic growth, advanced skeletal development, high 17-ketosteroid output and early appearance of sexual hair. Patients were well developed muscularly, but did not seem especially "masculine."

Lawson Wilkins (Baltimore): "The Diagn. a. Treatm. of Endocrine Disorders in Childh. a. Adolesc." (1950)

208 CHAPTER XIII—FIGURE 5

stop.genitalmutilation.org



Gleichzeitig maßte sich der medizinische Fortschritt immer mehr an,
Zwitter-Kinder mit chirurgischen und anderen Eingriffen in "normale" Jungen und Mädchen umzuoperieren.
1950 wurde die Praxis begründet, dies systematisch und möglichst früh zu tun.

Baltimore 1950: Beginn der systematischen Auslöschung

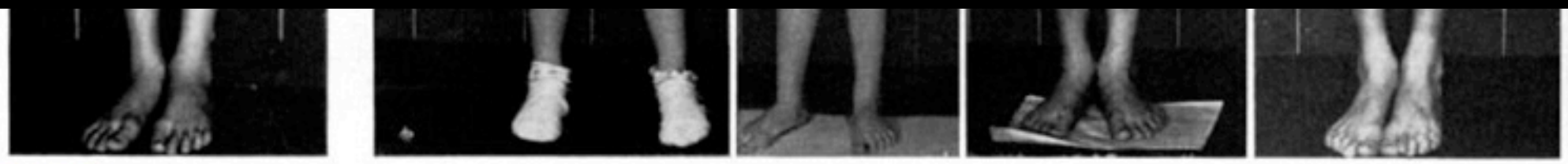

Normal age 9 yrs.	Age 2 yrs. 11 mos. Ht. age 4–3 Bone age 6–0 17–KS: 2 yrs. 9–12 mg/d. 3 yrs. 15–25 mg/d. Pubic hair appeared at 20 mos.	Age 4 yrs., 2 mos. Ht. age 5–0 Bone age 7–6 17–KS: 16–22 mg/d. No sexual hair.	Age 4 yrs., 5 mos. Ht. age 7–0 Bone age 11–0 17–KS: 17–22 mg/d. Pubic hair at 2¾ yrs.	Age 9 yrs. Ht. age 14–6 Bone age 15–0 17–KS: 14–22 mg/d.
	Small urogenital sinus. Siblings: 1. ♀ pseudohermaphrodite. 2. Female—normal. 3. ♂—macrogenitosomia 4. ♂—macrogenitosomia Clitoris amputated. Raised as girl. (H.L.H. A59183)	Urogenital sinus non-communicating. Raised as boy. Plastic operations on hypospadic penis and scrotum. (H.L.H. A52394)	Small urogenital sinus. Raised as girl. Clitoris excised. (H.L.H. A47344)	Pubic hair at 4½ yrs. Axillary hair at 8 yrs. Large urogenital sinus. Raised as girl. Clitoris excised. (H.L.H. A26544)

Patients all had enlarged phallus, urogenital sinus and absent vagina at birth. Patient B had been mistaken for a boy and raised as such.

NOTE the excessive somatic growth, advanced skeletal development, high 17-ketosteroid output and early appearance of sexual hair. Patients were well developed muscularly, but did not seem especially "masculine."

Lawson Wilkins (Baltimore): "The Diagn. a. Treatm. of Endocrine Disorders in Childh. a. Adolesc." (1950)

238 CHAPTER XIII—FIGURE 3

stop.genitalmutilation.org

Seit 1950 bedeutet dies für Kinder, deren Genitalien von den Ärzten als abnormal eingestuft werden, entweder Klitorisamputation resp. "Verkürzung" oder Hypospadie"korrektur".
Gleichzeitig wird ihnen möglichst verheimlicht, wer sie eigentlich sind.

Gegen Ende des 20. Jahrhunderts waren Zwitter in der "entwickelten Welt" förmlich ausgelöscht – sowohl chirurgisch-praktisch aus der Gesellschaft, wie auch aus dem öffentlichen Bewusstsein.

Was sind Zwitter
a.k.a. Intersexe
a.k.a. Hermaphroditen
a.k.a. “DSD‘s”?

Menschen mit “auffälligen”, “atypischen” oder “uneindeutigen” körperlichen Geschlechtsmerkmalen.

Wer waren und sind nun aber diese Menschen mit den sog. “abnormalen” Körpern?

Leider dienen Zwitter auch 2014 oft in erster Linie als Projektionsfläche
für Vorstellungen von Geschlecht und Geschlechtsidentitäts-Fantasien.
Deshalb möchte ich kurz erklären, was wir darunter verstehen.

Was sind Varianten der Geschlechtsanatomie?

“Uneindeutigkeit” ist auf 3 Ebenen möglich:

1. Genetisch > Chromosomen / Karyotyp (z.B. XX, XY, X0, XXY)
2. Hormonell > Keimdrüsen (Hoden, Eierstöcke, Gonaden)
3. Erscheinungsbild > Geschlechtsorgane, sekundäre Merkmale

“Uneindeutigkeit” heißt:

a) auf einer oder mehreren Ebenen “nicht eindeutig”

und / oder

b) Ebenen “stimmen nicht überein”

2006 “DSD Consensus Statement”:
“angeborene Besonderheiten, bei denen die Entwicklung des chromosomalen, gonadalen oder anatomischen Geschlechts atypisch verläuft”

Varianten der Geschlechtsanatomie sind mehr als nur die berühmten “uneindeutigen Genitalien”. Sie umfassen
a) Genetik b) Geschlechtshormone produzierende Organe und wie der Körper diese Hormone umsetzt, und
c) das äusserliche Erscheinungsbild, welches auch die sekundären körperlichen Geschlechtsmerkmale einschließt.
“Uneindeutigkeit” kann auf den einzelnen Ebenen in Erscheinung treten, es ist aber auch möglich, dass die verschiednen Ebenen isoliert betrachtet “absolut normal” erscheinen, aber “nicht zusammenpassen”, z.B. ein Neugeborenes mit männlichem äußeren Genitale, aber mit Gebärmutter, Eierstöcken und Karyotyp XX, oder ein Neugeborenes mit weiblichem äußeren Genitale und (Bauch-)Hoden und Karyotyp XY.
Um nun zu verstehen wie “atypische” Genitalien entstehen ist es notwendig, sich eine biologische Tatsache zu vergegenwärtigen, die leider bis heute im Biologieunterricht meist unterschlagen wird:

Alle Menschen waren ursprünglich Zwitter ...

... bis zur 7. Schwangerschaftswoche.

Alle hatten wir im Bauchinneren Anlagen zu Eierstöcken und zu Hoden, alle hatten wir ein “uneindeutiges” Genital.

http://blog.zwischengeschlecht.info/post/2008/05/28/Alle-Menschen-waren-ursprunglich-Zwitter

Ja, bis zur 7. Schwangerschaftswoche waren wir alle Zwitter,
hatten wir alle ein “uneindeutiges Genital” und Vorläufer zu Hoden und Eierstöcken im Bauch.

Erst danach differenzieren sich diese Vorstufen bei den meisten Menschen
zu männlichen oder weiblichen Genitalien und Fortpflanzungsorganen
– aus denselben “Grundbestandteilen” wie folgt:

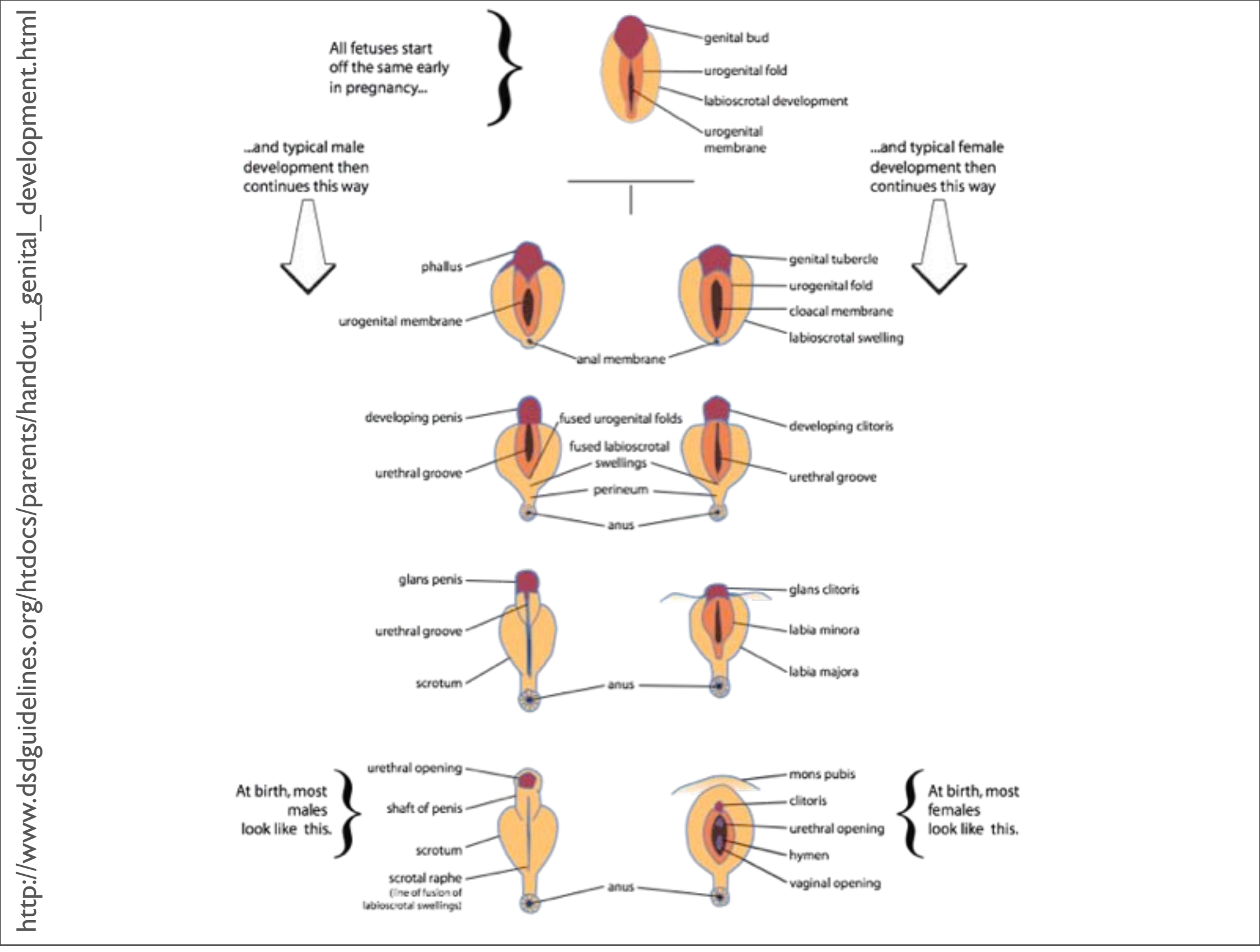

Rechts sehen Sie, wie sich ein typisch weibliches Genital entwickelt, und links ein typisch männliches.

Erst im letzten Stadium

- teilt sich bei typischen Mädchen Harnröhre und Vagina,
- und wächst bei typischen Jungen die Harnröhrenanlage zusammen, während gleichzeitig die Harnröhrenöffnung zur Penisspitze “hochwandert” (wer sich schon fragte, warum typische männliche Genitale alle eine Naht haben – dies ist die Erklärung).

Es ist jedoch auch möglich, dass Genitalien sich entlang eines weniger häufigen Weges entwickeln:

“Uneindeutiges” Genital

“Praderstufen”:
von 0 (weiblich/normal) bis 5 (männlich)

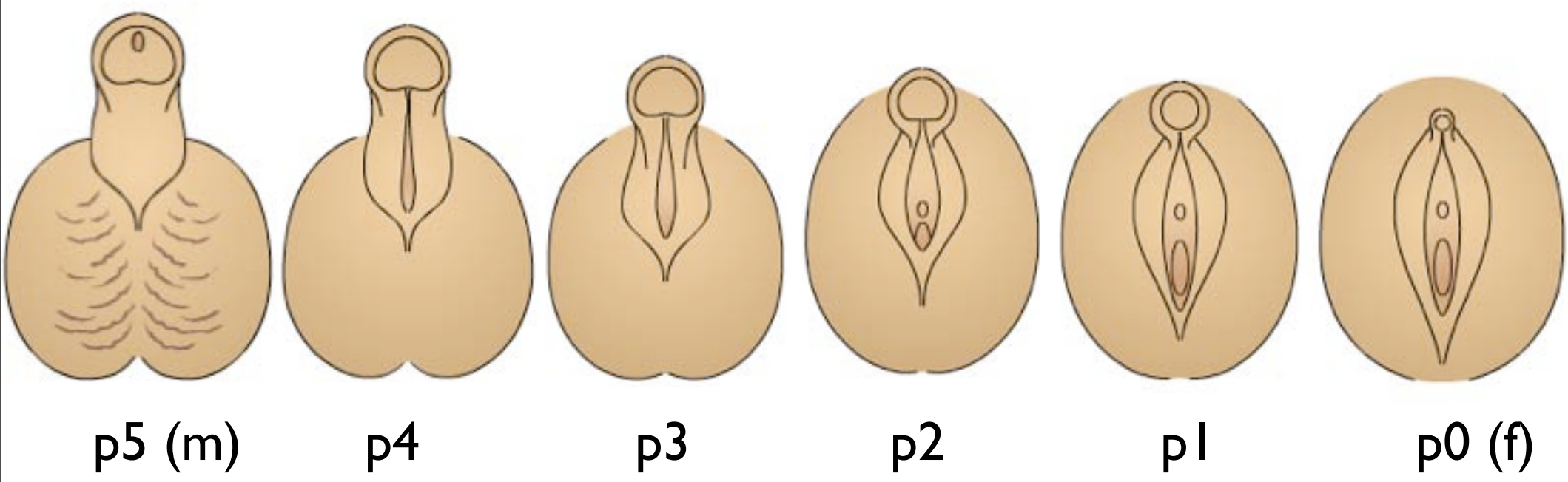

Nach **Andrea von Prader** (1954): "Der Genitalbefund beim Pseudohermaproditismus femininus des kongenitalen adrenogenitalen Syndroms. Morphologie, Häufigkeit, Entwicklung und Vererbung der verschiedenen Genitalformen." Helv. Pediatr. Acta. 9: 231-248.)

Manche, aber nicht alle Intersex-Kinder kommen mit “atypischen Genitalien” auf die Welt.
Mediziner unterteilen dieses Kontinuum in sog. Praderstufen, wobei “Prader 5” für ein typisch männliches Erscheinungsbild steht, “Prader 0” für ein typisch weibliches Erscheinungsbild, und “Pader 1-4” für Zwischenstufen.

- Kinder mit äußerem Erscheinungsbild entsprechend “Prader 3-4” werden oft willkürlich als “Jungen mit Hypospadie” diagnostiziert (und “vermännlichenden Hypospadiekorrekturen” unterworfen).

- Kinder mit äußerem Erscheinungsbild entsprechend “Prader 1-5” werden oft willkürlich als “Mädchen mit zu großer Klitoris” diagnostiziert (und “verweiblichenden Klitorisreduktionen” und “Vaginalplastiken” unterworfen).

Wie häufig sind Zwitter? Wieviele gibt es?

Wir wissen es nicht.

**Es gibt
keine seriösen Statistiken,
nur Hochrechnungen.**

- Durch umweltschädigende Chemikalien (Weichmacher, endokrine Disruptoren) werden es wohl immer mehr,
- durch Pränataldiagnostik/Eugenik und vermehrte selektive (Spät-)Abtreibungen werden es wohl immer weniger (z.B. AGS gilt seit 1972 als "medizinische Indikation" zum "therapeutischen Schwangerschaftsabbruch" = Spätabtreibung ist legal).

Viele Missverständnisse gibt es auch bei der Frage, wie häufig Intersex vorkommt.
Da keine Daten erfasst und keine Statistiken geführt werden, lautet die einzige ehrliche Antwort:

Wir wissen es nicht. Es gibt keine seriösen Zahlen, nur Hochrechnungen.
Einerseits werden es wohl durch Weichmacher und endokrine Disruptoren immer mehr,
andererseits durch zunehmende Pränataldiagnostik und selektive Abtreibungen immer weniger.

Welche Zahlen geben Mediziner an?

a) Wenn es darum geht, sich Zugang zur "Patientengruppe" zu verschaffen:

1 : 1000

Quelle: Finke/Höhne: "Intersexualität bei Kindern", Bremen: Uni-Med 2008, S. 4

b) wenn es nachträglich um die Folgen dieses 'Zugangs' geht:

1 : 5 -10 000

Quellen: Netzwerk DSD-Homepage 2009 / Pressemitteilung der Bundesregierung v. 20.06.2007, basierend auf: Thyen Ute; Lanz Kathrin; Holterhus Paul-Martin; Hiort Olaf: "Epidemiology and initial management of ambiguous genitalia at birth in Germany", Hormone research 2006;66(4):195-203.

In der medizinischen Literatur wird je nach Bedarf mit zwei verschiedenen Zahlengruppen operiert:

- 1:1000 wenn es darum geht neue Opfer für kosmetische Genitaloperationen auf den OP-Tisch zu kriegen
- 1:5000 oder weniger wenn es darum geht, öffentlicher Kritik an menschenrechtswidrigen Zwangsbehandlungen entgegenzutreten

Welche Zahlen geben Zwitterorganisationen an?

1 : 500 – 1 : 1000

aller Neugeborenen sind dem Risiko medizinisch nicht notwendiger Zwangsbehandlungen ausgesetzt.

Quelle: Intersex Society of North America ISNA http://www.isna.org/faq/frequency

➔ Medizyner führen auch an vielen Kindern kosmetische Genitaloperationen und Zwangshormonbehandlungen durch, die sie **nicht zu den Zwittern zählen (wollen)**; z.B. "fehlende" Vagina, Harnröhrenöffnung nicht an der Spitze des Penis, Karyotyp XXY.

Aus einer Grund- und Menschenrechtsperspektive ist allerdings ausschlaggebend:
Wieviele Kinder werden menschenrechtswidrigen Behandlungen unterworfen?

Hier lautet die nach wie vor seriöseste Einschätzung: 1:500 – 1:1000 Kinder werden (oft wiederholten) nicht-eingewilligten "Genitalkorrekturen" unterworfen.

Was sind Intersex-Genitalverstümmelungen?

Nicht-eingewilligte, medizinisch unnötige, irreversible, kosmetische Genitaloperationen sterilisierende Eingriffe, Hormongaben
und weitere vergleichbare Eingriffe,
durchgeführt an Kindern mit Varianten der Geschlechtsanatomie,
ohne Evidenz für einen Nutzen für diese Kinder,
sondern **gerechtfertigt durch *"psychosoziale Indikationen [...] geprägt durch [...] kulturell-gesellschaftliche Wertvorstellungen".***

Von den Betroffenen und ihren Organisationen werden diese Eingriffe seit 20 Jahren als westliche Form der Genitalverstümmelung oder IGM kritisiert.

Als Definition verwenden wir in unseren Schattenberichten:
Nicht-eingewilligte, medizinisch unnötige, irreversible, kosmetische Genitaloperationen, sterilisierende Eingriffe, Hormongaben und weitere vergleichbare Eingriffe, durchgeführt an Kindern mit Varianten der Geschlechtsanatomie, ohne Evidenz für einen Nutzen für diese Kinder, sondern gerechtfertigt durch "psychosoziale Indikationen [...] geprägt durch [...] kulturell-gesellschaftliche Wertvorstellungen".

Im Folgenden möchte ich etwas näher auf die 3 häufigsten IGM-Formen eingehen.

Ausnahmsweise beginne ich heute mit der 2. häufigsten Form,
und werde dabei gleichzeitig auf meine Geschichte zurückzukommen.

IGM 2 – “AGS/CAH” und “AIS”: “verweiblichende Genitalkorrekturen”

Ebenen	“AGS”/“CAH” “Adrenogenitales Syndrom” 2. häufigste Diagnose	“AIS” “Androgeninsuffizienz Syndrom” 3. häufigste Diagnose
1. Genetisch	XX	XY
2. Hormonell	Eierstöcke **Nebennieren produzieren Testo statt Cortisol**	Hoden **im Bauchraum, Körper reagiert nicht auf Testo**
3. Erscheinungsbild	“dazwischen” (“Praderstufen”)	“dazwischen” meist “200% weiblich” (CAIS)

TRIGGERWARNUNG: Nächste 3 Folien enthalten OP-Bilder!
(5 Sekunden Überblendungszeit)

Die häufigste Diagnose für “verweiblichende Genitalkorrekturen” ist das sog. Adrenogenitale Syndrom (AGS).
Diese Menschen sind von der Genetik und den Fortpflanzungsorganen her weiblich,
jedoch produziert die Nebennierenrinde schon im Mutterleib statt Cortisol männliche Sexualhormone,
was zu einem “uneindeutigen Genital” führt.
Die 2. häufigste Diagnose für IGM 2 ist die sog. “Androgenresistenz”,
d.h. wenn bei männlicher Genetik und Hormon produzierenden Organen der Körper das Testosteron nicht oder nur teilweise umsetzen kann, was zu einem “uneindeutigen Genital” führt.
Ich selber habe wie oft bei XY-Intersexen keine gesicherte Diagnose,
kam jedoch auch mit diesem Erscheinungsbild auf die Welt.

Wir finden es wichtig, zur Veranschaulichung auch konkrete Bilder der Eingriffe zu zeigen.
Ich bitte dabei um Beachtung der jeweiligen TRIGGERWARNUNGEN.

IGM 2 - “verweiblichende” kosmetische OPs: “Klitorisreduktion”

Ein solcher Eingriff wurde auch bei mir mit 7 Jahren durchgeführt,
laut Krankenakte angeblich mit meiner Einwilligung.

Mein Mikropenis wurde verkleinert zu einer Klitoris,
das bedeutet, dass mein Penis auseinander gesäbelt wurde, vieles wurde weggeschnitten,
der Rest wurde in mich hineingestopft und dann wurde alles vernäht.

Ich selbst hatte Glück im Unglück, dass ich heute trotzdem noch etwas spüre,
trotzdem habe ich störende Narben und immer wieder stechende und ziehende Schmerzen.
Ich kenne aber viele, auch jüngere als ich, die gar nichts mehr spüren oder bei Erregung immer Schmerzen.

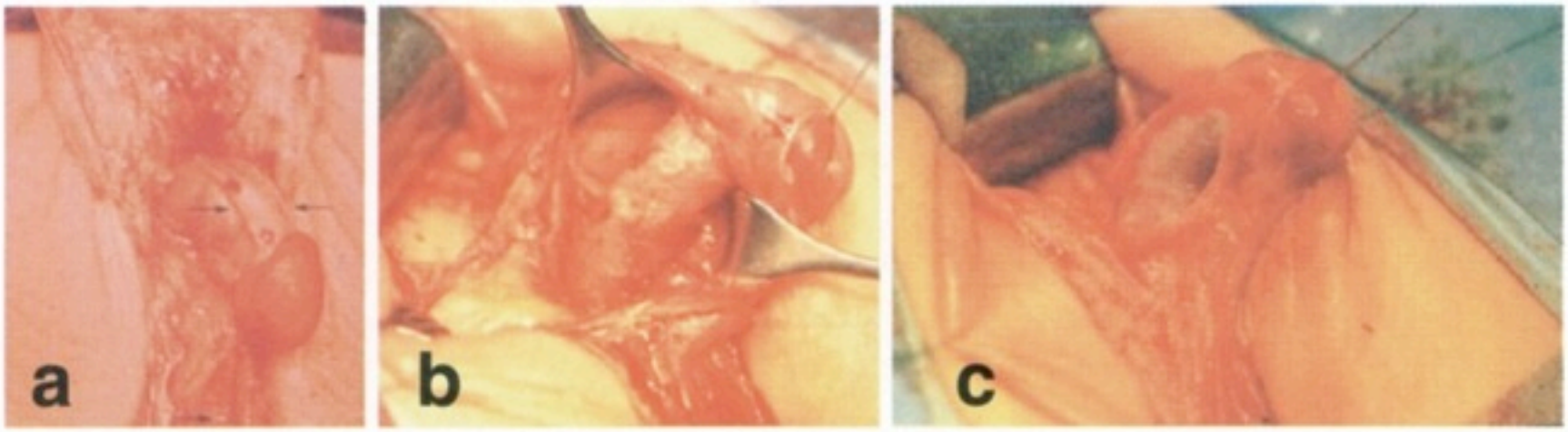

Abb. 10.16a-c: Darstellung des Klitorisschaftes (a) sowie der Schwellkörper (b+c).

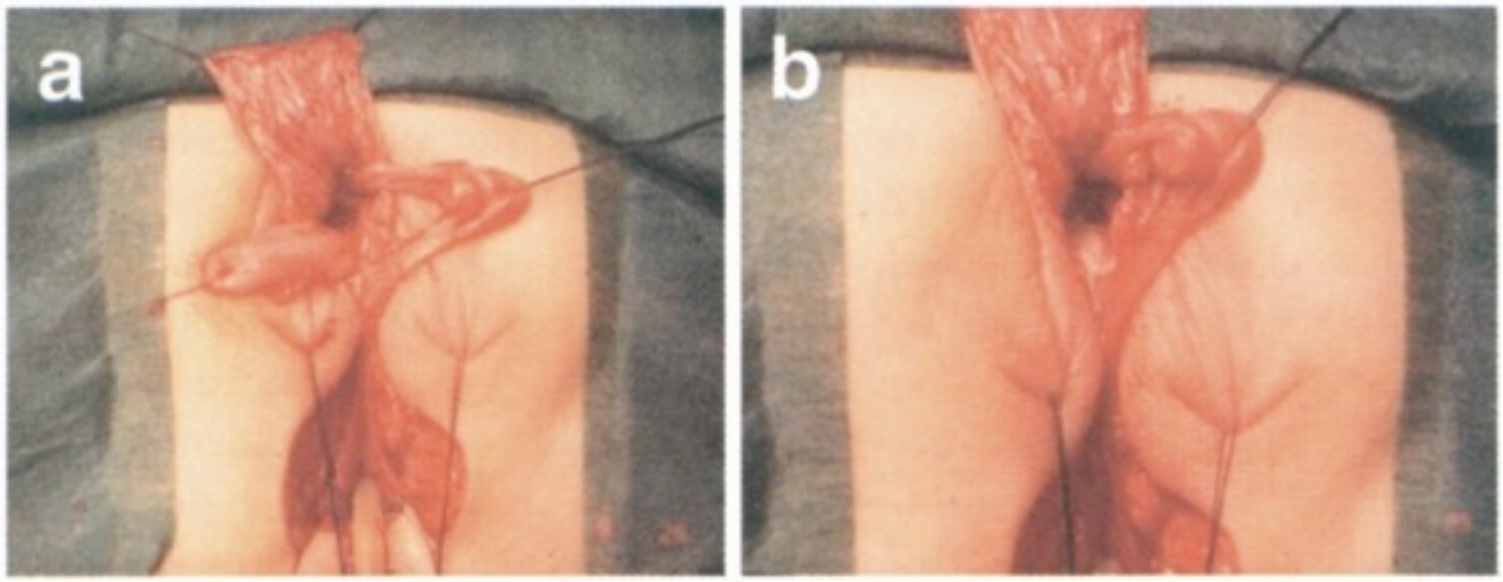

Abb. 10.17a+b: Partielle Resektion der Corpora cavernosa clitoridis.

Die Mediziner tun immer entrüstet, wenn wir bei solchen Eingriffen von Genitalverstümmelung reden ...

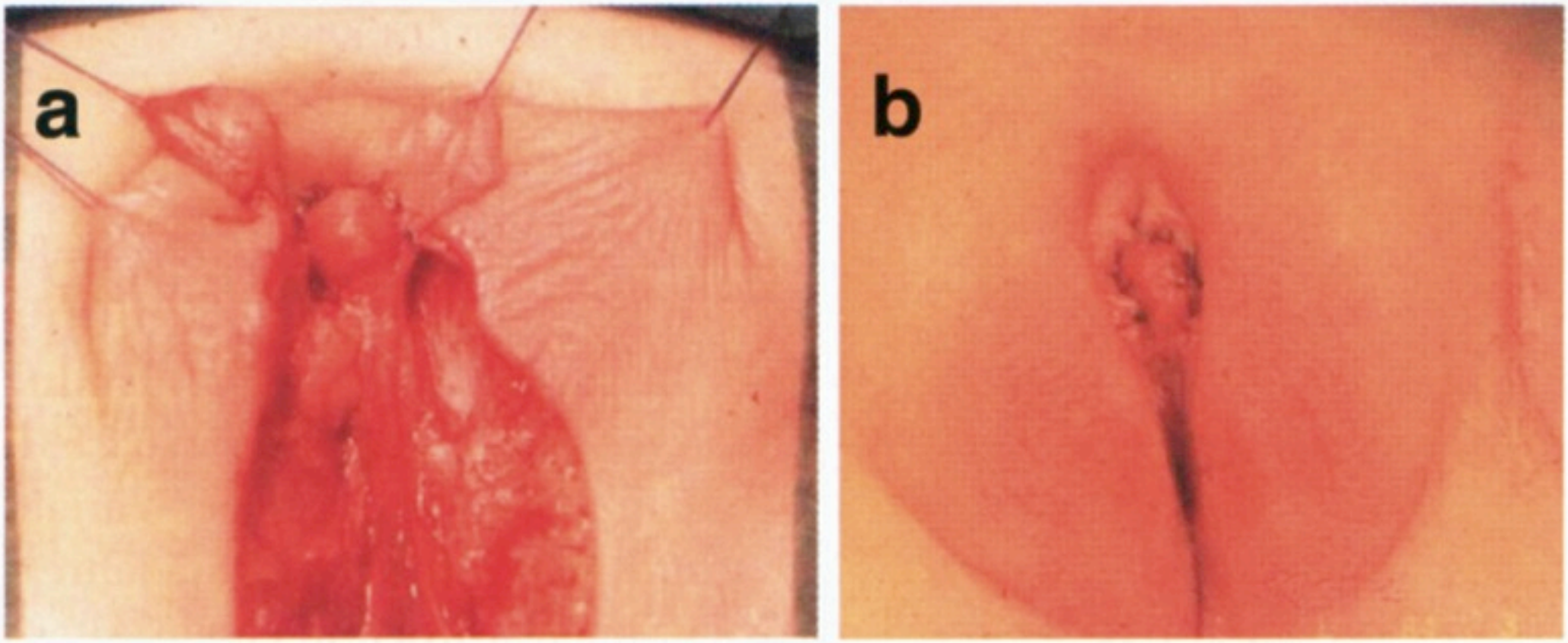

a+b: Refixation der Corpora cavernosa clitoridis. "Materialknappheit" bei der Rekonstruktion eines Präputium clitoridis und der kleinen Labien.

Finke / Höhne: ***Intersexualität bei Kindern***

... doch bei solchen Bildern und solch zynischen Beschreibungen
fällt mir beim besten Willen nichts passenderes ein.

‘Westliche’ Medizin, 19. Jh:

Kitorisamputationen an jungen Mädchen als „Heilmittel“ gegen
a) Masturbation, b) Hysterie, und
c) “zu große Klitoris”

Während Klitorisamputationen wegen a) und b) in der medizinischen Zunft nicht unumstritten waren und in der 1. Hälfte des 20. Jahrhundert ganz aufgegeben wurden, nahmen Amputationen wegen c) nach 1950 stark zu und setzten sich in den 1960er Jahren in der “westlichen Medizin” als unhinterfragter Quasi-Standard durch, oft in Verbindung mit Kastrationen.

Bis in die 1980er-Jahre wurde übrigens eine “zu grosse Klitoris” kurzerhand amputiert.
Bis heute weigert sich die Medizin, dies aufzuarbeiten ...

Bis mindestens in die 1980er-Jahre: Kosmetische Klitorisamputationen an Kindern

Nach Möglichkeit soll die Operation schon vor dem vierten Lebensjahr durchgeführt werden. Bei leichteren Fällen ist lediglich die Entfernung der Klitoris erforderlich. Das Organ soll dabei *exstirpiert* und nicht amputiert werden, da sich sonst lästige Erektionen des zurückgebliebenen Stumpfes einstellen können. Wie HAMPSON (1956) bei einer größeren Reihe operierter Frauen festgestellt hat, leidet die Orgasmusfähigkeit durch die Klitorisentfernung nicht. Ist das Genitale stärker vermännlicht, so muß darüberhinaus die Eröffnung des Sinus urogenitalis vorgenommen werden.

Jürgen W. Bierich, in: Overzier 1961, S. 387

Prof. Bierich (HH/Tübingen): Vergleichbare Publikationen mind. 1958-1971

... obwohl die Ärzte vollmundig behaupteten, Klitorisamputationen hätten keine negativen Auswirkungen auf das sexuelle Empfinden.

Mit den gleichen vollmundigen Behauptungen ohne Evidenz legitimieren sie auch die heutigen angeblich besseren Operationsmethoden.

NS-Diagnose “Intersexuelle Konstitution”

Der **Intersex-Typus** (Mannweib, Schizoid) (Abb. 863) ist körperlich und psychisch ausgedrückt. Es kommen auch sexuelle Zwischenstufen vor, wobei feminine Zeichen nur schwach ausgebildet sind. Die Behaarung ist übermäßig und atypisch, die Züge sind männlich, die Stimme ist tief. Die Pubertät tritt verzögert auf, es besteht Frigidität und eine herabgesetzte Fruchtbarkeit bei Hypoplasie der Keimdrüsen und Hyperfunktion der Hypophyse, manchmal ein eunuchoider Hochwuchs, ferner Störungen in der Funktion der Thyreoidea. Häufig wird Dysmenorrhöe beobachtet.

Medizinische Zurschaustellung

Abb. 863. Intersex-Typ (Schizoid).

TRIGGERWARNUNG: Nächste Folie enthält OP-Bilder!

Wilhelm Weibel: "Lehrbuch der Frauenheilkunde", 7. Aufl., Berlin/Wien 1944, S. 647f.

Auch zum Umgang mit Zwittern in der NS-Zeit,
als Betroffene entsprechend der völkischen Diagnose “Intersexuelle Konstitution”
die angeblich unter “Juden” besonders häufig sei,
als “geisteskrank”, als “degeneriert durch Rassenvermischung” und “abnorme Mutation”,
als “minderwertig” und “eugenisch nicht erwünscht” galten,
findet übrigens bis heute keine Aufarbeitung statt.

IGM 3 – “(C)AIS”: Kastrationen (Gonadektomien) + Hormon“ersatztherapien” mit Östrogenen

91 M.M. Bailez • Intersex Disorders

Fig. 91.6 An inguinal approach for gonadectomy in a CAIS patient with two palpable gonads

Angebliches “hohes” Krebsrisiko

Real: **CAIS 0.8 %, PAIS 15 %**

Cools et. al. „Germ Cell Tumors in the Intersex Gonad“, 2006

„Durch die Kastration der tumorfreien Patientinnen macht man Beschwerdefreie zu Kranken mit allen unangenehmen Folgen der Kastration.“

G. A. Hauser, in: Overzier (Hrsg.): „Intersexualität“, 1961

H“ET” mit Östrogenen:

Folgebeschwerden u.a. Depressionen, Adipositas, Stoffwechsel- und Kreislaufstörungen, Osteoporose, Einschränkung der kognitiven Fähigkeiten und Libidoverlust

Claudia Kreuzer (zitiert nach kastrationsspital.ch)

Zurück zu den häufigsten Formen: Auch ich wurde kurz nach der Geburt kastriert, obwohl in der medizinischen Literatur schon seit langem bekannt ist, dass solche Kastrationen aus gesunden Zwittern “Kranke mit allen unangenehmen Folgen der Kastration” machen.

Die Mediziner rechtfertigen diese Kastrationen mit einem pauschalen hohen Krebsrisiko für Bauchhoden, was aber tatsächlich nur auf einzelne spezifische Fälle zutrifft.

Auch heute noch werden Kastrierte pauschal mit Östrogenen vollgestopft, und müssen Betroffene adäquate Hormone oft aus der eigenen Tasche bezahlen.

IGM I – “Hypospadie”: “vermännlichende Genitalkorrekturen”

Ebenen	“Hypospadie” Wohl häufigste Diagnose für ZwangsOPs
1. Genetisch	XY
2. Hormonell	Hoden (10% nicht abgestiegen)
3. Erscheinungsbild	**Ausgang Harnröhre nicht oben an der Penisspitze + ev. Mikropenis**

Heute würde man aus mir bei gleichem Erscheinungsbild wohl einen Jungen machen.
Das wäre womöglich noch schlimmer gewesen.

Unter Hypospadie verstehen die Mediziner, wenn beim Penis die Harnröhre nicht an der Penisspitze mündet, sondern weiter unten an der Unterseite, meist nur wenige Millimeter, manchmal aber bis zum Hodensack.

“Hypospadiekorrekturen” sind heute mit Abstand die häufigste IGM-Form,
bis zu jeder 125. neugeborene Junge gilt für die Ärzte als “korrekturbedürftig”.

IGM I - “vermännlichende” kosmetische OPs:

“Hypospadiekorrektur”

“Meine Kindheit war angefüllt mit Schmerz, Operationen, Hauttransplantationen und Isolation. Und ich muss mich immer noch hinsetzen beim Pinkeln.”

“Ich hätte gut damit leben können, aus dem Schaft meines Penis zu pinkeln, statt aus der Spitze, aber dafür nicht in der Empfindsamkeit beeinträchtigt zu sein.”

Tiger Howard Devore

TRIGGERWARNUNG: Nächste 4 Folien enthalten OP-Bilder!

http://blog.zwischengeschlecht.info/post/2011/10/04/Hypospadie-Kindheit-Schmerz-Operationen-Isolation

Die Rechtfertigung der Mediziner für diese riskanten und komplikationsträchtigen Eingriffe ohne medizinische Notwendigkeit:

Ein Junge muss im Stehen pinkeln können, und später durch Penetration eine Frau befruchten, sonst ist er ein Versager und bringt sich um. Eine taube Eichel und Schmerzen bei Erektionen werden demgegenüber als vernachlässigbar betrachtet.

Tiger Devore, der seit über 25 Jahren öffentlich redet, wurde 16 mal operiert, 10 mal allein in den ersten 10 Lebensjahren. Er muss sich immer noch hinsetzen zum pinkeln, beklagt aber zusätzlich Beeinträchtigung der sexuellen Empfindungsfähigkeit und häufige Harnweginfektionen.

Onlay island flap urethroplasty

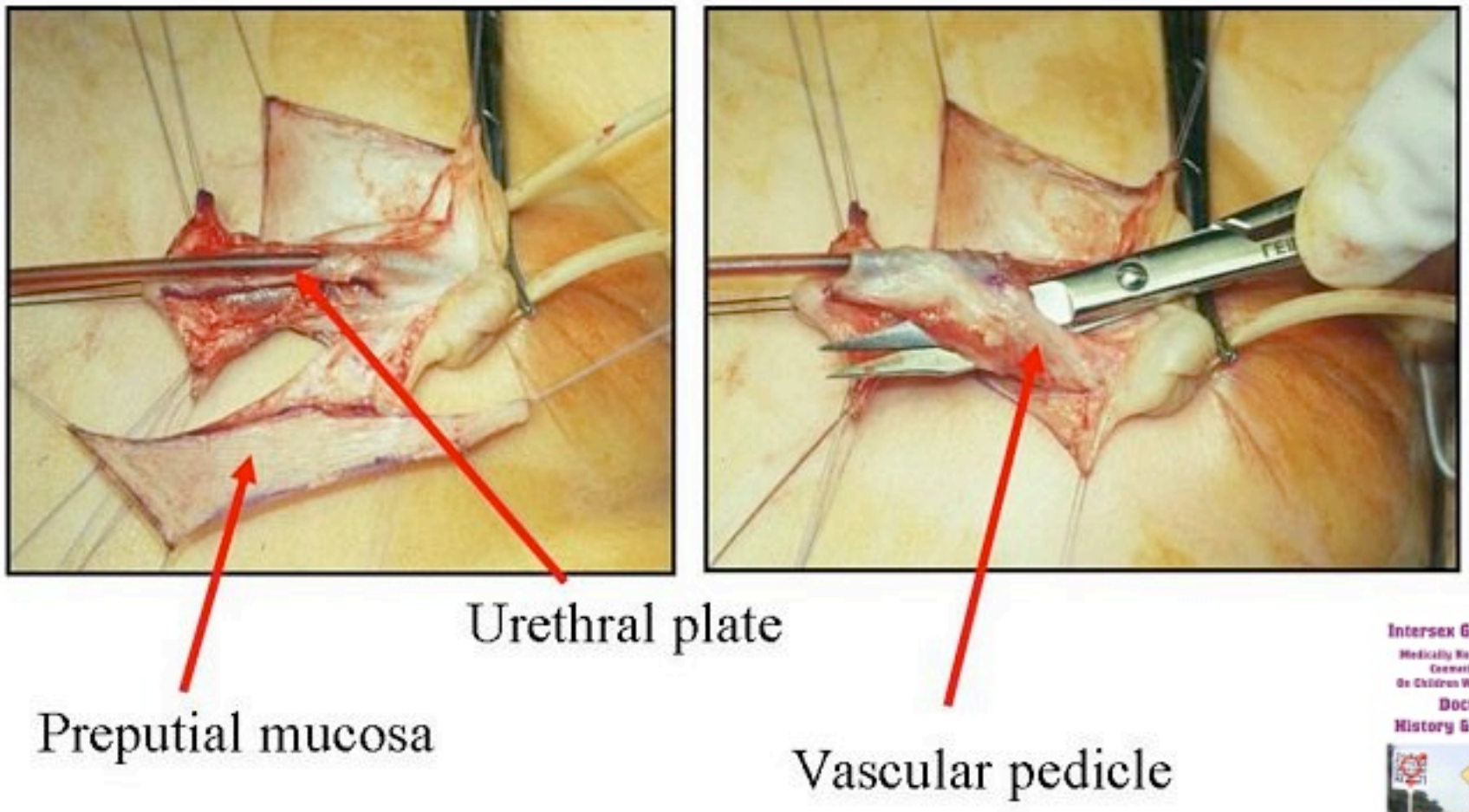



Auch “Hypospadiekorrekturen” sind massive chirurgische Eingriffe.

Der Penis wird auseinandergeschnitten,
und aus der Vorhaut oder einem anderen Transplantat wird versucht eine künstliche Harnröhre zu formen.

Onlay / Duckett - results

- Elbakry (BJUI 88: 590-595, 2001): 42% complications
  - 5 breakdowns (7%)
  - 17 fistulæ (23%)
  - Urethral strictures (9%)
  - Urethral diverticulæ (4%)
- Asopa / Duckett tube
  - 3.7% (El-Kasaby J Urol 136: 643-644, 1986)
  - 69% (Parsons BJU 25: 186-188, 1984)
  - 15% (Duckett - 1986)



“Hypospadiekorrekturen” sind sehr komplikationsträchtig.

Viele Komplikationen treten erst nach 10-20 Jahren auf, wenn der Patient längst als “Erfolg” abgebucht wurde.

Und können z.B. bei Harnröhrenverengungen zu schwerwiegenden medizinischen Problemen bis zu Nierenversagen führen, obwohl vor der OP keine medizinischen Probleme bestanden.

Treatment of isolated fistulæ

- Rectangular skin incision around the fistula orifice, often lateral
- Dissection and excision of the fistula tract
- Urethral suture
- Multilayer cover with well-vascularized tissue (tunica vaginalis, dartos, dorsal subcutaneous flap ...)
- Problem: coronal fistula +++: Prefer redo urethroplasty
- Suprapubic diversion ? Elbakry

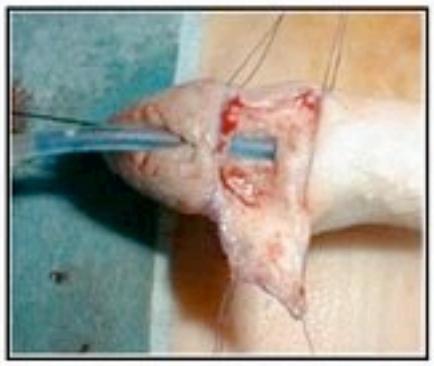

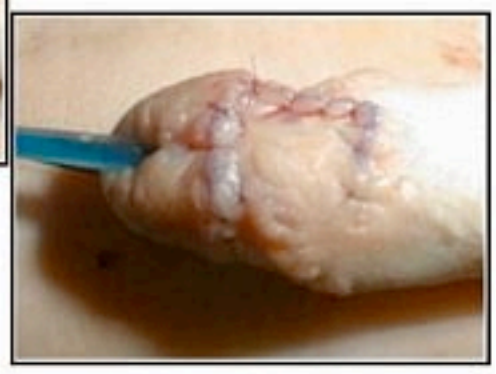

Pierre Mouriquand: ***Surgery of hypospadias in 2006 – Techniques & outcomes***

Auch geringere Komplikationen machen jedesmal umfangreiche „Nachkorrekturen“ nötig, jedesmal mit erheblichem Risiko von Verminderung der sexuellen Empfindsamkeit.

Bei vielen Kindern hören die “Nachkorrekturen” erst auf, wenn sie alt genug sind, sich weiteren OPs erfolgreich zu widersetzen.

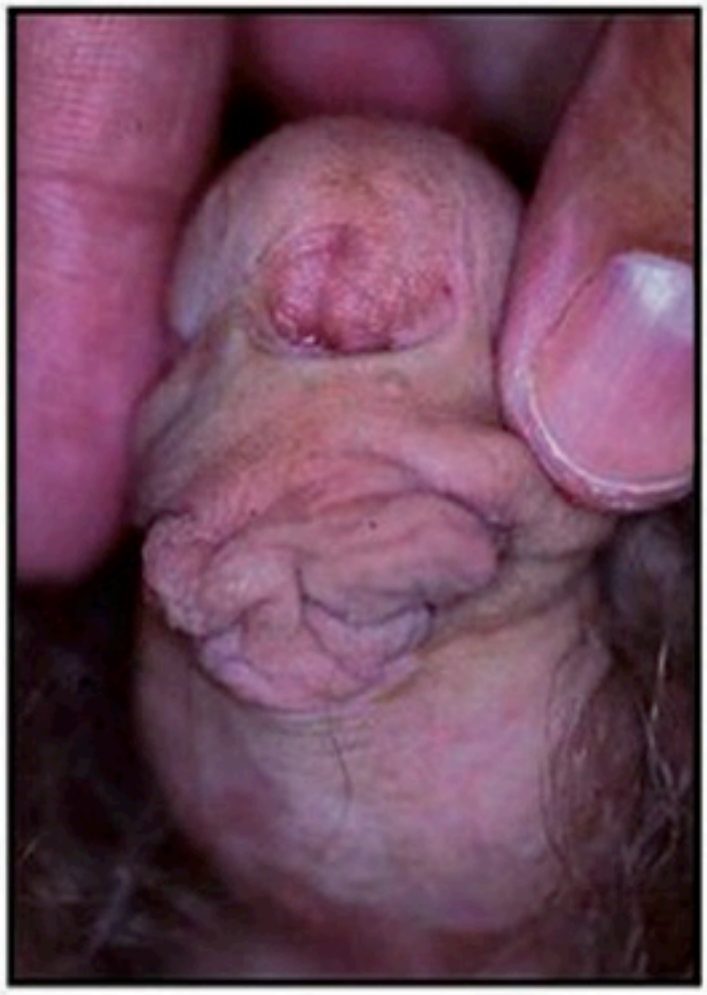

Bad cosmetic result

infection

cripple hypospadias

Offizielle Diagnose
“Hypospadie Krüppel”
= von VerstümmlerInnen zum “Krüppel” operiert

Pierre Mouriquand: ***Surgery of hypospadias in 2006 – Techniques & outcomes***

Wiederum ist die Sprache der Mediziner verräterisch:

Hoffnungslos Kaputtoperierte erhalten die offizielle Diagnose “Hypospadie-Krüppel”.

Hypospadias - Conclusions

- Hypospadias surgery remains a surgical challenge
- Long-term results are poorly reported
- Essential joint uro-endocrine approach
- Psychological consequences poorly assessed
- Informing parents is crucial: 50% of all hypospadias will require further surgical attention during their life.
- Research: Essential role of the placenta / Penile growth factors / healing factors / blood supply …



Die Mediziner schwärmen von “chirurgischen Herausforderungen”
(deren Folgen nicht sie ausbaden müssen),
und beklagen sich über fehlende Langzeitstudien.

Statt endlich solche durchzuführen, operieren sie aber lieber unkontrolliert weiter.

MATERIAL AND METHODS

The British Journal of Urology, Journal of Pediatric Surgery, Urology, Journal of Urology, British Journal of Plastic Surgery, European Journal of Plastic Surgery, Journal of Pediatric Urology and European Urology were systematically reviewed. Quality measures assessed were reporting rates of meatal location, chordee, follow up, meatal stenosis, fistula, urethral stricture, residual chordee and reoperation. Statistical analysis was performed using a Chi-squared test, taking a p value of <0.05 as significant.

RESULTS

184 articles were reviewed. From 1980s-2000s there was an improvement in reporting of meatal location and documentation of a length and duration of follow up. Reporting of presence of chordee was weak throughout especially in 2000s with 63.1% of articles not recording this variable. 13.1% and 22.6% of articles in the 2000s did not publish rates of meatal stenosis and urethral stricture respectively compared to 3-5% for the 1980s and 1990s for both parameters. Reporting of residual chordee has been poor, remaining static, with approximately 70% of articles from each decade not stating this outcome measure. Reoperation rate was absent in 50% of publications from 1980s, 37.5% from 1990s and 56% from 2000s.

CONCLUSIONS

Documentation of complication rates has declined in the last 10 years. At a time when outcome measures are increasingly being used to evaluate surgeons we advocate improved reporting by implementation of a standardised reporting model before a true assessment of performance can be made.

TRIGGERWARNUNG: Nächste Folie enthält Outcomes!

Passend dazu wurden in den letzten 10 Jahren in Fachpublikationen Komplikationsraten zunehmend gar nicht erst dokumentiert.

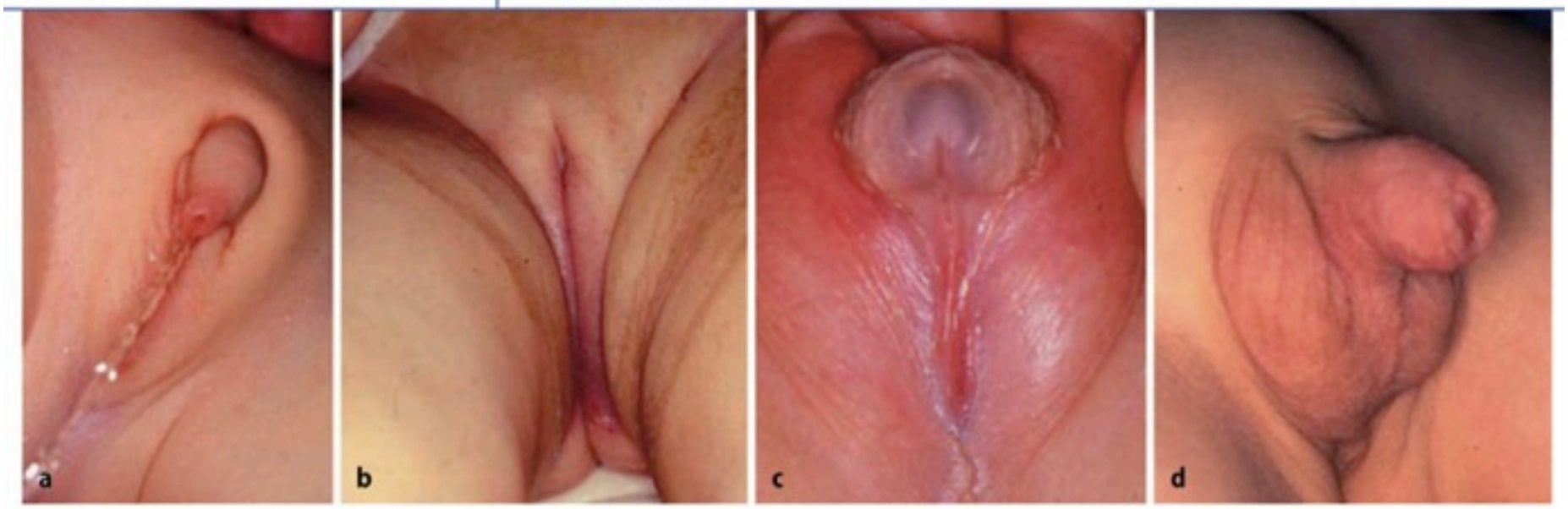

Abb. 1 ▲ **a, b** Adrenogenitales Syndrom (AGS) Prader 5 vor und nach Operation, **c, d** Hypospadia scrotalis vor und nach Operation

Abb. 2 ▲ **a, b** Schlechte Korrekturergebnisse nach Feminisierung und **c, d** nach Hypospadiekorrektur

Real existierende Outcomes (Prof. Westenfelder: *Der Urologe, 2011*)

Während die Mediziner versprechen “normal aussehende Genitalien” zu produzieren, berichten Betroffene davon, auch nach sogenannt “erfolgreichen Korrekturen” in der Dusche u.a. wegen auffälliger Narben gehänselt zu werden, geschweige in denjenigen Fällen, bei denen auch die Mediziner “schlechte Korrekturergebnisse” konstatieren.

Die meisten Zwitter werden mehrfach zwangsoperiert:

Beschreibung des Samples

NETZWERK DSD

Operationen nach Altersgruppen:

	keine OP	1 OP	2 OPs	>2 OPs
Kinder 0-3 J.:	42 %	34 %	12 %	7 %
Kinder 4-12 J.:	13 %	47 %	19 %	17 %
Jugendliche:	9 %	50 %	17 %	20 %
Erwachsene:	10 %	32 %	24 %	24 %

Netzwerk DSD, 2009 http://kastrationsspital.ch/public/Corpus-delicti_27-5-09.pdf

D.h. in Deutschland wird jeden Tag mindestens ein Zwitterkind zwangsoperiert!

Als Reaktion auf die zunehmende öffentliche Kritik behaupten Mediziner vermehrt, heute würde nicht mehr operiert.

Nach allem, was wir wissen, werden aber auch heute noch 90% aller Betroffenen oft mehrfach operiert.

Hochgerechnet bedeutet dies, allein in Deutschland wird jeden Tag mindestens ein wehrloses Zwitterkind zwangsoperiert!

Klinik für Allgemein-, Viszeral- und Transplantationschirurgie

Klinik für Herz-, Thorax-, Transplantations- und Gefäßchirurgie (HTTG)

Klinik für Kinderchirurgie

- Allgemeine Informationen
- Leistungsspektrum
- Mitarbeiter
- Stationen
- Sprechstunden
- OP-Bereich
- Forschung
- Publikationsverzeichnis
- Lehre
- Kontakt
- Elternverein
- Perinatalzentrum
- Downloads

Klinik für Orthopädie (im Annastift)

Klinik für Plastische-, Hand- und Wiederherstellungschirurgie (PHW)

Klinik für Unfallchirurgie

Klinik für Urologie und Urologische Onkologie

Hypospadie

Die Erkrankung:

Die häufigste Fehlbildung am männlichen Genitale bezeichnet man als Hypospadie. Der Begriff Hypospadie leitet sich aus den griechischen Wörtern hypo (unter, zu wenig) und spadon (Riß, Rinne) ab. Sie wird durch drei Merkmale gekennzeichnet, deren Auftreten jedoch sehr variabel ist.

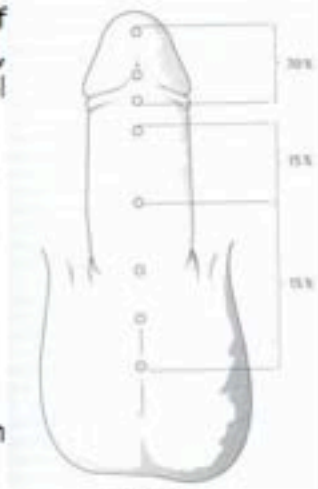

Abb. 1

- Die **Harnröhrenöffnung (Meatus) liegt nicht auf der Spitze der Eichel (Glans)**, sondern mündet bei den leichten Formen in Höhe der Kranzfurche (Sulcus coronarius). Je weiter der die Harnröhrenöffnung jedoch von der Spitze des Penis entfernt ist, desto komplexer ist die Fehlbildung. In extremen (und zum Glück seltenen) Fällen kann die Harnröhre so stark verkürzt sein, dass ihre Öffnung am Übergang zum Hodensack (Scrotum) oder sogar im Bereich des Beckenbodens liegt. In diesen Fällen kann auch eine Störung der sexuellen Differenzierung (Entwicklung) vorliegen, die zunächst untersucht und ausgeschlossen werden muss.

- Das zweite Merkmal betrifft die **Vorhaut**, die bei der Hypospadie **nicht zirkulär** um die Eichel geschlossen ist. Sie liegt vielmehr wie eine Art Hautlappen auf der Eichel und kann mit dieser auch noch fest verklebt sein. Außerdem erscheint die Eichel eher flach mit einer mehr oder weniger stark ausgeprägten Krümmung.

- **Krümmung des Penisschaftes**. Auch hier ist die Ausprägung sehr variabel. Bei den milden Formen beschränkt sich die Krümmung auf die Eichel, während bei ausgeprägten Befunden der ganze Penis extrem verkürzt und verzogen ist.

Abb. 1 Formen der Harnröhrenfehlmündung

Auch in Niedersachsen wird immer noch das ganze Spektrum angeboten,
z.B. in Hannover in der Medizinischen Hochschule an der Klinik für Kinderchirurgie “Hypospadiekorrekturen”.

Endokrinologie

Wir diagnostizieren und behandeln voll- sowie teilstationär das gesamte Spektrum der Hormonerkrankungen von Kindern und Jugendlichen.

Im Einzelnen sind dies:

- Wachstumsstörungen
- Störungen der Hirnanhangsdrüse
- Schilddrüsenerkrankungen
- Störungen des Knochenstoffwechsels
- Pubertätsstörungen
- Störungen der Nebenniere
- Störungen der Geschlechtsentwicklung

PD Dr. Sabine Heger

Zur Terminvereinbarung für eine ambulante Vorstellung erreichen Sie PD Dr. Sabine Heger im Medizinischen Versorgungszentrum (MVZ) Kinder- und Jugendmedizin an der Georgstraße 46 unter Tel.-Nr. 0511/32 00 73.

Schwerpunkt der grundlagenwissenschaftlichen Arbeit von PD Dr. Heger ist die Pubertätsforschung. Die Arbeitsgruppe nimmt darüber hinaus Teil an multizentrischen Anwendungsbeobachtungen zur Verwendung von Wachstumshormon und klinischen Forschungsprojekten insbesondere zur gestörten Pubertätsentwicklung.

Ebenso im Kinderkrankenhaus Auf der Bult (Lehrkrankenhaus MHH) bei „Störungen der Nebenniere“, sprich AGS, sowie ganz offiziell bei “Störungen der Geschlechtsentwicklung”, sprich “DSD”.

frontiers in
PEDIATRICS

OPINION ARTICLE
published: 10 January 2014
doi: 10.3389/fped.2013.00054

Should the genitoplasty of girls with CAH be done in one or two stages?

Ricardo González* and Barbara M. Ludwikowski

Pediatric Surgery and Urology, Auf der Bult Kinder – und Jugendkrankenhaus, Hannover, Germany
**Correspondence: ricardo_gonzalez33154@yahoo.com*

Edited by:
Maria Marcela Bailez, Garrahan Childrens Hospital Buenos Aires, Argentina

Keywords: disorders of sex development, congenital adrenal hyperplasia, vaginoplasty, feminizing genitoplasty, DSD, CAH

The debate over the timing of surgical repair in girls with congenital adrenal hyperplasia (CAH) is intense and was in part started by patient advocacy groups largely composed of dissatisfied adults operated in childhood. Their influence has been beneficial to make surgeons reconsider gender reassignment in certain cases of DSD and other genital malformations such as penile agenesis and cloacal exstrophy. Some authors have proposed a ban on all no-medically necessary surgery in infants (1).

However, we think this debate as useful as it may be should not include the treatment of girls with CAH. One must keep in mind that girls with 21-hydroxylase defi-

(4–8). The validity of this proposal has not been tested. In fact there is only one report suggesting that vaginoplasty done after puberty carries a lower rate of stenosis (9). On the other hand, several reports indicate that the stenosis detected after puberty is relatively easy to repair (5, 8).

But the two-stage proposal to repair CAH in no way addresses the debate on infant genital surgery since it advocates early vulvo and clitoroplasty and only assumes that post-pubertal vaginoplasties will have a better outcome than when done in infancy.

The report by Hoepffner et al. (9) on which the recommendation to stage the repair is based is worth close analysis. The

ability to have intercourse or having the potential for doing so suggesting that the revisions were successful. In fact, the only four patients who were thought to have a vagina inadequate for intercourse had no vaginoplasty (two) or had it at the age of 15 years (two). Both of these women were classified as Prader 5.

Our policy and recommendations are to perform the repair of the genital in CAH when the infant is endocrinologically stable. This is consistent with our policy to repair hypospadias in infancy. In our experience, two-stage surgery has some disadvantages. After the initial vulvo and clitoroplasty, it remains scarring in the area of the future creation of the vaginal introi-

Besonders verstörend sind aktuelle Publikationen aus der Kinderchirurgie und Kinderurologie in Hannover.

Die dortigen Chefoperateure empfehlen unverändert “Klitorisreduktion und Vaginalplastik mit 5-6 Monaten” gefolgt von einem “Penetrationstest unter Narkose vor der Pubertät”.
Die Rechtfertigung für den frühen OP-Zeitpunkt: “in Übereinstimmung mit unseren Empfehlungen für Hypospadiekorrekturen in der frühen Kindheit”.

Kein Musikgehör haben sie für Kritik an Klitorisreduktionen von, Zitat, “Betroffenengruppen, großteils bestehend aus unzufriedenen Erwachsenen mit Operationen im Kindesalter”.
Begründung der Hannover Operateure: “Dann müsste man auch Hypospadiekorrekturen verbieten.”

Dazu sage ich nur: Bingo!



NYC, 1997

Berlin, 1998

Seit 1996: Öffentliche Kritik in Deutschland

AG gegen Gewalt in der Pädiatrie und Gynäkologie (**AGGPG**)

- **Form von Genozid**
- **Genitalverstümmelung**
- **Menschenrechtsverletzung**

Seit über 20 Jahren fordern Betroffene und ihre Organisationen genau das:

Ein gesetzliches Verbot ALLER Intersex-Genitalverstümmelungen
inkl. einer Aufhebung oder Aussetzung der Verjährung,
wie dies auch bei weiblicher Genitalverstümmelung und sexualisierter Gewalt an Kindern
mittlerweile spruchreif ist.

2009: UN CEDAW rügt Deutschland
2009: UN SB Gesundheit kritisiert OPs
2011: UN CAT fordert Entschädigungen

Soli-Demo, Genf 25.1.2009 (Zwischengeschlecht.info)

Eine Forderung, die zunehmend auch von internationalen Menschenrechtsausschüssen unterstrichen wird, z.B. vom UN-Frauenrechtsausschus CEDAW, vom UN-Sonderberichterstatter über Gesundheit, vom UN-Ausschuss gegen Folter ...

2013: UN-Sonderberichterstatter über Folter

verurteilt *"genital-normalisierende Zwangsoperationen"* und *"Sterilisierung"* an *"Kindern mit atypischen körperlichen Geschlechtsmerkmalen"*, *fordert "gesetzgeberische Maßnahmen"* (A/HRC/22/53), dito der Europarat (Res. 1951/2013)

Juan E. Mendez, UN Sonderberichterstatter über Folter

... vom UN-Sonderberichterstatter über Folter, vom Europarat ...

2014: WHO Interagency Statement

Weltgesundheitsorganisation (WHO),
Büro des UNO-Hochkommissars für Menschenrechte (OHCHR),
UN Kinderhilfswerk (UNICEF), UN Women, UNAIDS,
UN Entwicklungsprogramm (UNDP), UN Bevölkerungsfonds (UNFPA)

verurteilen

"Zwangs- und unfreiwillige Sterilisierungen" **und** ***"kosmetische und andere medizinisch nicht notwendige Operationen an Fortpflanzungsorganen"***
von ***"Intersex-Kindern",***

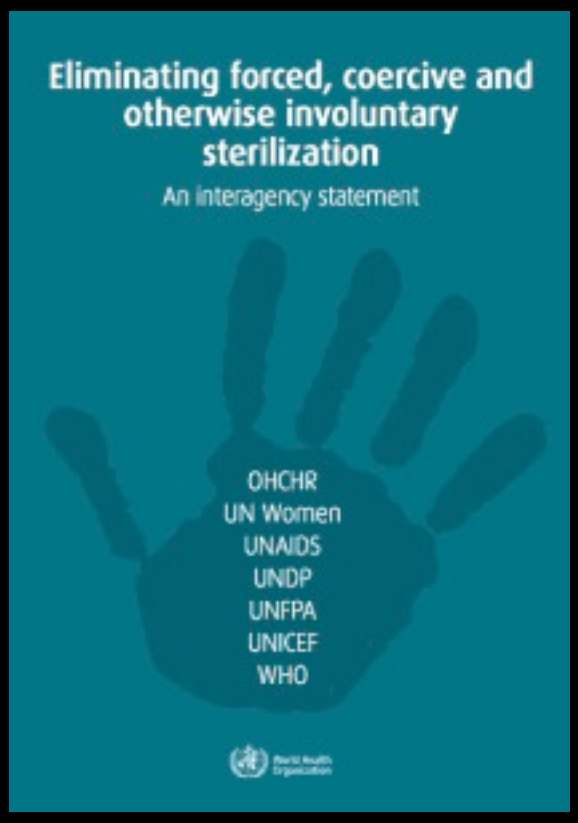

fordern

- **unabhängige Untersuchung aller Fälle**
- **gesellschaftliche Anerkennung, Aufarbeitung und Entschuldigung**
- **Datenerfassung und Monitoring**
- **angemessene Benachrichtigung aller ohne ihr Wissen Behandelten**
- **administrative und juristische Wiedergutmachungsverfahren inkl. Prozesskostenhilfe.**

... von der UN-Weltgesundheitsorganisation, UNICEF und 5 weiteren UN-Gremien, die explizit auch Datenerfassung und unabhängiges Monitoring einfordern, sowie Zugang zu Justiz und Entschädigung, was Betroffenen auch in Deutschland bis heute verwehrt bleibt.

2014: Gleichstellungs- & Frauenministerkonferenz

fordert ***"Verbot von medizinisch nicht indizierten Eingriffen und medikamentösen Behandlungen mit geschlechtszuweisendem oder geschlechtsvereindeutigendem Charakter bei nicht einwilligungsfähigen intersexuellen Minderjährigen"***

Mitglieder der Konferenz der Gleichstellungs- und Frauenministerkonferenz 2014

Vor gut einem Monat forderte auch die 24. Konferenz der Gleichstellungs- und Frauenministerinnen und minister (GFMK) unmissverständlich ein Verbot nicht-eingewilligter Eingriffe, und begründete dies explizit damit, dass auch Intersex-Kinder ein Recht auf Schutz vor Zwangssterilisation und Genitalverstümmelung haben.

3rd International Intersex Forum, Malta 2013

Die Reaktionen der Medizin in den letzten 20 Jahren zeigen unmissverständlich:
Erst ein gesetzliches Verbot aller Intersex-Genitalverstümmelungen inkl. Aufhebung der Verjährung wird Zwitterkinder dereinst vor verstümmelnden Operationen und sonstigen unnötigen Zwangsbehandlungen bewahren.

Leider ist es bis dahin wohl noch ein langer Weg. Wir fragen Sie: Wie lange noch?!

Für weitere Informationen verweise ich auf die draußen aufgelegte 4-seitige Dokumentation (PDF 1 MB), sowie auf die ausführlicheren Dokumentationen auf Zwischengeschlecht.org unter Downloads. Danke!