STOP Intersex-Genitalverstümmelungen!

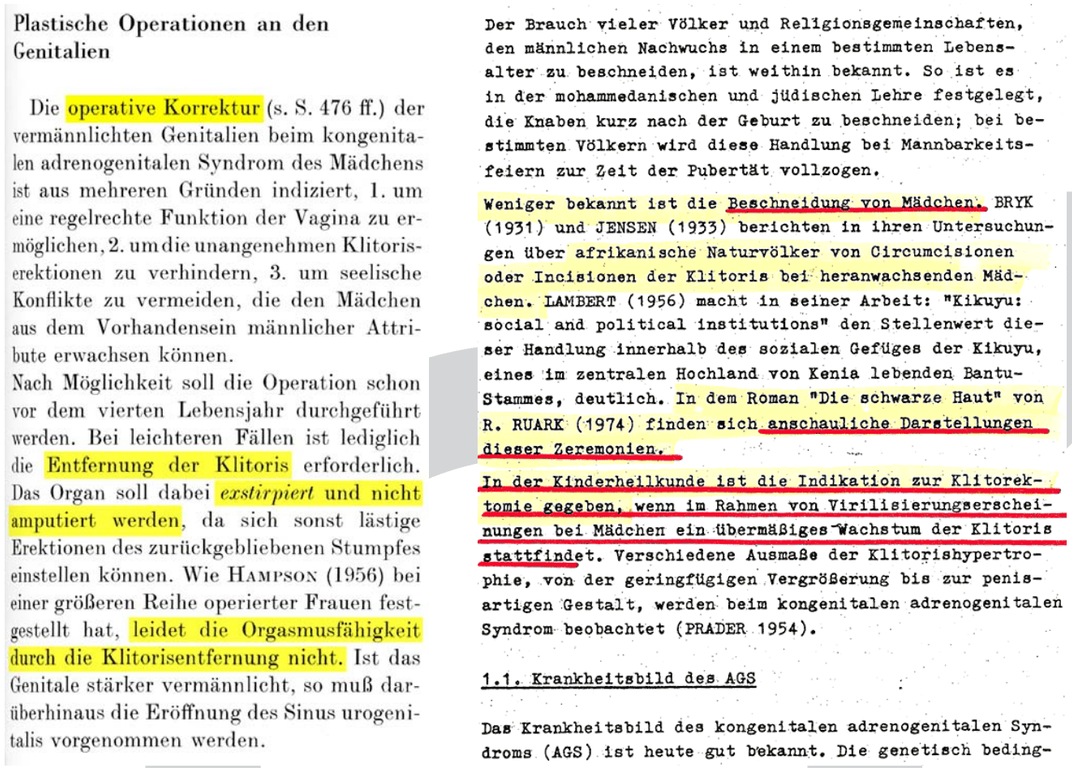

Plastische Operationen an den Genitalien

Die operative Korrektur (s. S. 476 ff.) der vermännlichten Genitalien beim kongenitalen adrenogenitalen Syndrom des Mädchens ist aus mehreren Gründen indiziert, 1. um eine regelrechte Funktion der Vagina zu ermöglichen, 2. um die unangenehmen Klitoriserektionen zu verhindern, 3. um seelische Konflikte zu vermeiden, die den Mädchen aus dem Vorhandensein männlicher Attribute erwachsen können.
Nach Möglichkeit soll die Operation schon vor dem vierten Lebensjahr durchgeführt werden. Bei leichteren Fällen ist lediglich die Entfernung der Klitoris erforderlich. Das Organ soll dabei *exstirpiert* und nicht amputiert werden, da sich sonst lästige Erektionen des zurückgebliebenen Stumpfes einstellen können. Wie HAMPSON (1956) bei einer größeren Reihe operierter Frauen festgestellt hat, leidet die Orgasmusfähigkeit durch die Klitorisentfernung nicht. Ist das Genitale stärker vermännlicht, so muß darüberhinaus die Eröffnung des Sinus urogenitalis vorgenommen werden.

Der Brauch vieler Völker und Religionsgemeinschaften, den männlichen Nachwuchs in einem bestimmten Lebensalter zu beschneiden, ist weithin bekannt. So ist es in der mohammedanischen und jüdischen Lehre festgelegt, die Knaben kurz nach der Geburt zu beschneiden; bei bestimmten Völkern wird diese Handlung bei Mannbarkeitsfeiern zur Zeit der Pubertät vollzogen.

Weniger bekannt ist die Beschneidung von Mädchen. BRYK (1931) und JENSEN (1933) berichten in ihren Untersuchungen über afrikanische Naturvölker von Circumcisionen oder Incisionen der Klitoris bei heranwachsenden Mädchen. LAMBERT (1956) macht in seiner Arbeit: "Kikuyu: social and political institutions" den Stellenwert dieser Handlung innerhalb des sozialen Gefüges der Kikuyu, eines im zentralen Hochland von Kenia lebenden Bantu-Stammes, deutlich. In dem Roman "Die schwarze Haut" von R. RUARK (1974) finden sich anschauliche Darstellungen dieser Zeremonien.

In der Kinderheilkunde ist die Indikation zur Klitorektomie gegeben, wenn im Rahmen von Virilisierungserscheinungen bei Mädchen ein übermäßiges Wachstum der Klitoris stattfindet. Verschiedene Ausmaße der Klitorishypertrophie, von der geringfügigen Vergrößerung bis zur penisartigen Gestalt, werden beim kongenitalen adrenogenitalen Syndrom beobachtet (PRADER 1954).

1.1. Krankheitsbild des AGS

Das Krankheitsbild des kongenitalen adrenogenitalen Syndroms (AGS) ist heute gut bekannt. Die genetisch beding-

Die Universität Hamburg und ihre Kinderkliniken waren besonders hartnäckige Verfechterinnen von Intersex-Klitorisamputationen: Links Prof. Jürgen W. Bierich 1961, rechts eine UKE-Dissertation von 1976

Forderungen der Betroffenen

Eltern haben kein Recht, für ihre Kinder kosmetischen Genitaloperationen und kosmetischen Hormonbehandlungen zuzustimmen. Solche Eingriffe verletzen das Recht auf körperliche Unversehrtheit der Kinder und berühren ihre höchstpersönlichen Rechte.

Als **erstes** muss dementsprechend ein **Verbot aller kosmetischen Genitaloperationen und kosmetischen Hormonbehandlungen an Kindern und Jugendlichen** durchgesetzt werden sowie das Recht auf vollumfängliche Aufklärung für alle Betroffenen – in Verbindung mit einer **Aufhebung, Aussetzung oder Verlängerung der Verjährung**, wie diese auch bei weiblicher Genitalverstümmelung und sexualisierter Gewalt an Kindern gefordert wird. Gleichzeitig braucht es **Förderung und Unterstützung der Selbsthilfe**.

Als **zweites** muss das Leid der Zwangsbehandelten soweit wie noch möglich gelindert und der verursachte Schaden soweit wie möglich wieder gut gemacht werden:

• Entschädigung und Rehabilitation geschädigter Betroffener durch einen Hilfs- und Entschädigungsfonds, alimentiert durch den Staat als politisch Verantwortlicher und die konkret verantwortlichen ärztlichen Standesorganisationen.

Drittens braucht es eine gesellschaftliche Aufarbeitung und Aussöhnung:

• Einsetzung einer Wahrheitskommission: das Unrecht der Medizinversuche muss gesellschaftlich anerkannt, ein dunkles Kapitel der Medizingeschichte muss beendet und öffentlich aufgearbeitet werden.

Viertens müssen erwachsene Zwangsbehandelte und künftig unversehrt heranwachsende Betroffene vor Diskriminierungen geschützt und gestärkt werden:

• Die größte Diskriminierung, die zuerst behoben werden muss, ist wie erwähnt das Vorenthalten des Rechts auf körperliche Unversehrtheit und Selbstbestimmung. Danach bleiben jedoch noch weitere Diskriminierungen, die bekämpft werden müssen, zum Beispiel auf dem Arbeitsmarkt, bei Versicherungsabschlüssen oder im Sport.

http://zwischengeschlecht.org

STOP Intersex-Genitalverstümmelungen!

Während immer mehr internationale Menschenrechtsgremien Intersex-Genitalverstümmelungen (IGMs) als fundamentale Menschenrechtsverletzungen verurteilen (und Deutschland dafür rügen), hält der Hamburger Senat solche für angeblich „nicht rechtswidrig“ – und an der heutigen Fachtagung der Justizbehörde stehen die in Hamburg laut Senat 2-3 mal wöchentlich praktizierten Genital-OPs gar nicht erst auf der Traktandenliste.

Betroffene und ihre Organisationen wollen sich das nicht länger bieten lassen! Menschenrechte gelten für alle – auch für Kinder und Erwachsene mit Variationen der Geschlechtsanatomie!

Jeden Tag wird in Deutschland in einer Kinderklinik mindestens ein wehrloses Kind irreversibel genitalverstümmelt – allein in Hamburg jedes Jahr über 100.

Seit 1950 propagieren und praktizieren Endokrinologen, Kinderchirurgen und weitere Mediziner systematisch kosmetische Genitaloperationen und andere medizinisch nicht notwendige Eingriffe an „atypischen“ Kleinkindern (Zwitter, Hermaphroditen, Intersexe) – weil sie die Erfahrung machten, dass die Eltern möglichst früh am leichtesten zu einer Zustimmung zu bewegen sind. Die angebliche Wirksamkeit dieser Eingriffe konnten alle bis heute nie mit zufriedenstellender Evidenz belegen. **Hamburg war ein wichtiges Zentrum zur internationalen Durchsetzung dieser „Behandlungen“.**

Seit bald 20 Jahren klagen Überlebende die verheerenden Folgen dieser Praktiken öffentlich an, darunter **Verlust der sexuellen Empfindsamkeit, schmerzende Narben im Genitalbereich, gesundheitliche Schäden infolge Kastration, Traumatisierung durch die aufgezwungenen Behandlungen**, und fordern ihre Beendigung.

Die Antwort der verantwortlichen BehandlerInnen darauf bis heute: Ablenkungsmanöver, Ausreden, Spott und Hohn – sicher im Wissen, dass sie wegen der Verjährung juristisch kaum je belangt werden können.

„Es gibt keine Qualitätskontrolle, und alleine in Hamburg würde ich drei oder vier Krankenhäuser benennen können, die solche Operationen durchführen oder durchgeführt haben.“

Prof. Dr. Olaf Hiort, Bürgerschafts-Anhörung 29.04.2009

In den letzten 5 Jahren verurteilten u.a. der Hohe Kommissar der Vereinten Nationen für Menschenrechte, der UN-Ausschuss gegen Folter, der UN-Frauenrechtsausschuss, der UN-Sonderberichterstatter über Folter, die UN-Weltgesundheitsorganisation und der Europarat unmissverständlich und umfassend *„medizinisch nicht notwendige Genitaloperationen und erzwungene Steriliserungen an Kindern mit atypischen körperlichen Geschlechtsmerkmalen“*.

Aktuell fordert der UN-Behindertenrechtsausschuss von Deutschland Daten und Statistiken über *„irreversible chirurgische Eingriffe [...] an Intersex-Kindern“* sowie *„Zwangssterilisierungen“* – und will unmissverständlich wissen: ***„Beabsichtigt der Vertragsstaat, diese Praxis zu beenden?“***

„Betroffene sollen später selber darüber entscheiden, ob sie Operationen wollen oder nicht, und wenn ja, welche.“

Daniela Truffer, Zwischengeschlecht.org

2013 musste der Hamburger Senat aufgrund einer erneuten Schriftlichen Kleinen Anfrage (Ds. 20/8650) Auskunft geben, in welchen Hamburger Kinderkliniken wieviele kosmetische Genitaloperationen durchgeführt werden. Die erschreckenden Ergebnisse: In nicht weniger als 5 Hamburger Kinderkliniken werden wöchentlich 2-3 kosmetische Genitaloperationen an Kindern mit Varianten der Geschlechtsanatomie durchgeführt – laut Senat haben diese Kinder aber kein Recht auf körperliche Unversehrtheit, bzw. ***„Die zuständige Behörde geht davon aus, dass keine rechtswidrigen Eingriffe vorgenommen werden.“***

Gleichzeitig weigert sich das Universitätsklinikum Hamburg-Eppendorf (UKE) seit Jahren standhaft, Betroffenen ihre medizinischen Akten zugänglich zu machen – und werden diesbezügliche juristische Begehren ebenso auf die lange Bank geschoben wie Anträge auf Opfer-Entschädigung (OEG). **Wie lange noch?!**

http://zwischengeschlecht.org

V.i.S.d.P.: Daniela Truffer, Tobeleggweg 34, CH-8049 Zürich

1. "Hypospadie-Korrektur" a.k.a. "Vermännlichende OPs"

"Hypospadie", d.h. wenn der Harnröhrenausgang sich nicht an der Penisspitze befindet, sondern weiter unten an der Penisunterseite, ist die wohl häufigste Diagnose für kosmetische Genitaloperationen an "atypischen" Kindern. Der Penis wird auseinandergeschnitten, um z.B. mittels Hauttransplantaten den "Harnröhrenausgang zu verlegen" – oft mit sehr hohen Komplikationsraten

Trotzdem empfiehlt die aktuelle AWMF-Leitlinie 006/26 (Evidenzstufe 1 = niedrigste) ausdrücklich Operationen *"auch aus ästhetisch- psychologischen Gründen."* Das AKK empfiehlt: *"Die Operation sollte zwischen dem 9. und 15. Lebensmonat oder zwischen dem 3. und 6. Lebensjahr durchgeführt werden („Psychologisches Fenster")."* Betroffene kritisieren Verlust oder Verminderung der sexuellen Empfindungsfähigkeit und schmerzende Narben.

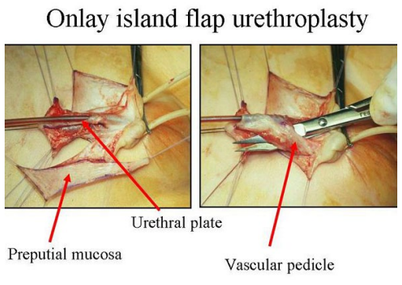

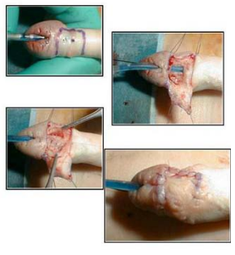



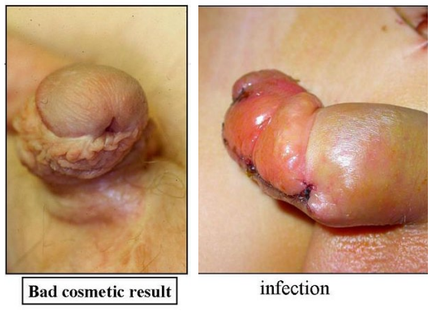

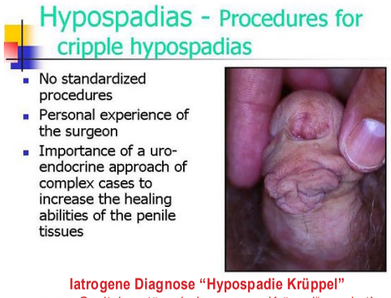

Iatrogene Diagnose "Hypospadie Krüppel"
= von GenitalverstümmlerInnen zum „Krüppel" operiert!

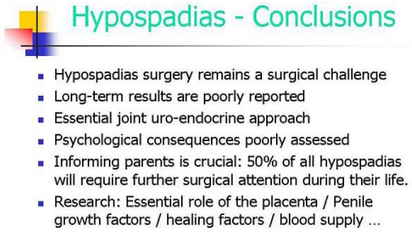

Quelle: Pierre Mouriquand: "Surgery of Hypospadias in 2006 - Techniques & outcomes"

2. "Klitorisreduktion", "Vaginalplastik" a.k.a. "Verweiblichende OPs"

Teilamputation der Klitoris, oft in Verbindung mit chirurgischer "Eröffnung" oder Erweiterung der Vagina. "46,XX Adrenogenitales Syndrom (AGS)" ist die wohl 2.häufigste Diagnose für kosmetische Genitaloperationen an "atypischen" Kindern, und die häufigste für diese Form (weitere sind u.a. "46,XY Komplette Androgenresistenz (CAIS)" und "46,XY Leydigzell-Hypoplasie").

Trotz zahlreichen Ergebnissen von Verlust oder Verminderung der sexuellen Empfindungsfähigkeit empfiehlt die aktuelle AWMF-Leitlinie 027/047 (Evidenzstufe 1 = niedrigste): *"In der Regel wird die Operation in Deutschland im ersten Lebensjahr durchgeführt."* Und nur 10.5% aller KinderchirurgInnen empfehlen, die Betroffenen später selbst entscheiden zu lassen.

Quelle: Christian Radmayr: *Molekulare Grundlagen und Diagnostik des Intersex*, 2004

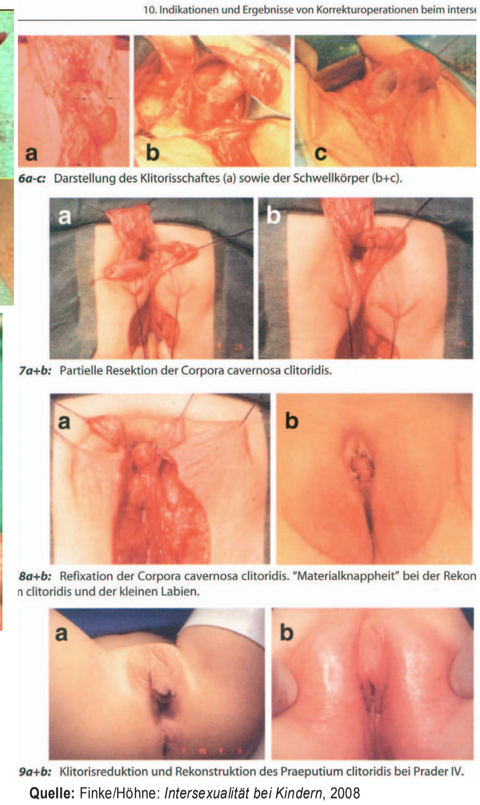

Quelle: Finke/Höhne: *Intersexualität bei Kindern*, 2008

Links unten - Quelle: Pierre Mouriquand: "Chirurgie des anomalies du développement sexuel - 2007", Folie 81: "Labioplastie"

3. Kastration / "Gonadektomie" / Hysterektomie / (Sekundäre) Sterilisierung

Entfernung von gesunden Hoden, Ovarien, Ovotestes, Gebärmüttern und weiteren potentiell fruchtbaren Fortpflanzungsorganen. "46,XY Komplette Androgenresistenz (CAIS)" ist die wohl 3.häufigste Diagnose für kosmetische Genitaloperationen an "atypischen" Kindern, weitere sind u.a. "46,XY Inkomplette Androgenresistenz (PAIS)", männlich Zugewiesene mit male-assigned persons with "46,XX Adrenogenitales Syndrom (AGS)", oder weitere männlich Zugewiesene, denen gesunde Ovarien und/oder Gebärmütter entfernt werden.

Kastrationen werden gewöhnlich angeordnet unter dem Vorwand eines angeblich durchgehenden, "hohen Krebsrisikos", obwohl dies tatsächlich nur in spezifischen Fällen zutrifft (vgl. Tafel), und der wahre Grund "bessere Handhabbarkeit" ("Steuerung" der Pubertät) ist. Obwohl Betroffene oft eine verminderte Fruchtbarkeit haben, sind ihre Gonaden meist gesund und produzieren lebenswichtige Hormone.

Trotzdem werden z.T. auch heute noch "frühe Gonadektomien" durchgeführt – Trotz allen bekannten schädlichen Nebenwirkungen einer Kastration, darunter Depressionen, Adipositas, Stoffwechsel- und Kreislaufstörungen, Osteoporose, Einschränkung der kognitiven Fähigkeiten und Libidoverlust, sowie lebenslange Abhängigkeit von künstlichen Hormonen (wobei adäquate Ersatzhormone oft nicht von der Kasse übernommen, sondern von den Betroffenen aus der eigenen Tasche bezahlt werden müssen).

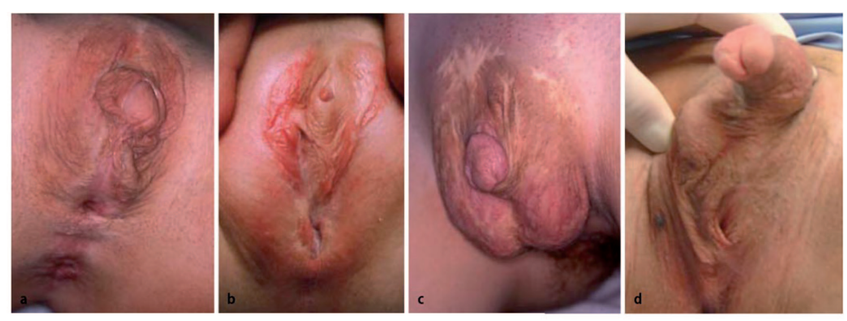

Abb. 2 ▲ a, b Schlechte Korrekturergebnisse nach Feminisierung und **c, d** nach Hypospadiekorrektur

Quelle: M. Westenfelder: "Medizinische und juristische Aspekte zur Behandlung intersexueller Differenzierungsstörungen," *Der Urologe* 5 / 2011 · p. 593–599.

Fig. 91.6 An inguinal approach for gonadectomy in a CAIS patient with two palpable gonads

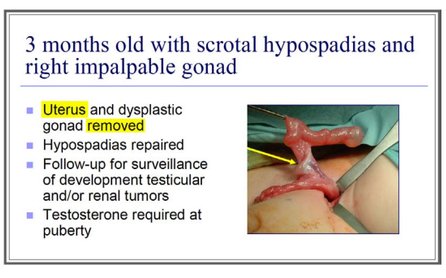

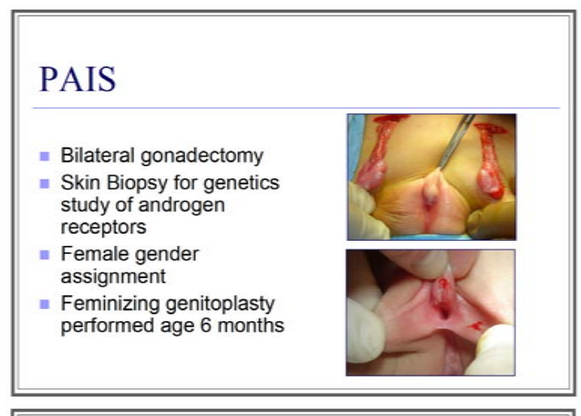

Quelle - "Bilaterale Gonadektomie" und "Klitorisverkürzung" bei CAIS im Alter von 6 Monaten: J. L. Pippi Salle: "Decisions and Dilemmas in the Management of Disorders of Sexual [sic!] Development (DSD)", 2007, at 20

Table 1. Prevalence of type II GCT in various forms of DSD

Risk	Type of DSD	Prevalence %
High	GD in general	12*
	46,XY GD	30
	Frasier syndrome	60
	Denys-Drash syndrome	40
	45,X/46,XY GD	15–40
Intermediate	PAIS	15
	17β-hydroxysteroid dehydrogenase deficiency	17
Low	CAIS	0.8
	Ovotesticular DSD	2.6
Unknown	5α-reductase deficiency	?
	Leydig cell hypoplasia	?

GD = Gonadal dysgenesis; PAIS = partial androgen insensitivity syndrome; CAIS = complete androgen insensitivity syndrome.
* Might reach more than 30%, if gonadectomy has not been performed.

Quelle (oben links) - "laparoskopische Gonadektomie": Maria Marcela Bailez: "Intersex Disorders," in: P. Puri and M. Höllwarth (eds.), *Pediatric Surgery: Diagnosis and Management*, Berlin Heidelberg 2009

Quelle (oben rechts) - "Hysterektomie": J. L. Pippi Salle: "Decisions and Dilemmas in the Management of Disorders of Sexual [sic!] Development (DSD)," 2007

Quelle (unten links) - Tabelle zu Krebsrisiken nach Diagnose: J. Pleskacova, R. Hersmus, J. Wolter Oosterhuis, B.A. Setyawati, S.M. Faradz, Martine Cools, Katja P. Wolffenbuttel, J. Lebl, Stenvert L.S. Drop, Leendert H.J. Looijenga: "Tumor risk in disorders of sex development," in: *Sexual Development* 2010 Sep;4(4-5):259-69.